

Получена: 29 Июля 2024 / Принята: 30 Сентября 2024 / Опубликовано online: 31 Октября 2024

DOI 10.34689/SH.2024.26.5.025

УДК 616.61-006.6



## **ПЕРВЫЙ ОПЫТ И УСПЕШНОЕ ХИРУРГИЧЕСКОЕ ЛЕЧЕНИЕ РАКА ЛЕВОЙ ПОЧКИ С ПРОТЯЖЕННЫМ ОПУХОЛЕВЫМ ВЕНОЗНЫМ ТРОМБОЗОМ НИЖНЕЙ ПОЛОЙ ВЕНЫ И ПРАВОГО ПРЕДСЕРДИЯ [IV УРОВНЯ] В РЕСПУБЛИКЕ КАЗАХСТАН**

**Ануар. М. Абдикаримов<sup>1</sup>**, <https://orcid.org/0009-0000-0954-896X>

**Ерлан Д. Омаров<sup>1</sup>**, <https://orcid.org/0009-0004-3801-4376>

**Сакен О. Сабербеков<sup>1</sup>**, <https://orcid.org/0009-0009-5601-6187>

**Еламан Т. Мукантаев<sup>1</sup>**, <https://orcid.org/0009-0007-7364-0681>

**Айдос П. Ерпашов<sup>1</sup>**, <https://orcid.org/0009-0006-4926-1510>

**Алмас Төлегенұлы<sup>1</sup>**, <https://orcid.org/0000-0002-0197-6916>

<sup>1</sup> АО «Национальный научный медицинский центр», г. Астана, Республика Казахстан.

### **Резюме**

**Введение:** В Казахстане ежегодно выявляется более 1600 впервые в жизни установленных случаев злокачественных новообразований почек, а смертность составляет более 300 случаев. Характерной особенностью рака почки является формирование опухолевого тромбоза нижней полой вены (наблюдающееся с частотой до 25%), в ряде наблюдений распространяющегося на правое предсердие. В случае протяженного тромбоза нижней полой вены проблема эффективного лечения данной патологии становится особенно актуальной.

**Цель исследования:** описать клинический случай успешного хирургического лечения почечно-клеточного рака левой почки, осложненного опухолевым тромбозом нижней полой вены и правого предсердия (IV тип), которое было выполнено впервые в Республике Казахстан.

**Клинический случай:** Мужчина 56 лет госпитализирован в отделение общей и торакальной хирургии АО «ННМЦ» с диагнозом «рак левой почки» (сT3cN0M0, St III), осложненным опухолевым тромбозом нижней полой вены, правое предсердие (IV тип инвазии) и большими размерами опухоли левой почки. В плановом порядке пациенту выполнена операция в объеме: стернотомия, радикальная нефрэктомия слева с тромбэктомией из нижней полой вены и правого предсердия, с резекцией правой печеночной вены, аортокавальная лимфодиссекция в условиях аппарата искусственного кровообращения. Кровопотеря составила 2000 мл. Ишемии печени не было. Общая длительность операции составила 525 минут. Послеоперационный период протекал гладко, без осложнений. Больной был выписан из стационара на 12-е сутки после операции.

**Выводы:** Хирургический доступ при опухолевых инвазиях нижней полой вены (особенно типов III-IV) должен быть удобным, адекватным, создающим удобство экспозиции как правого предсердия, так и самой нижней полой вены на всем протяжении. В случае опухолевой инвазии устья нижней полой вены и правого предсердия, использование аппарата искусственного кровообращения с забором крови в кардиотомный резервуар коронарными отсосами делает тромбэктомию безопасной в плане геморрагических осложнений. Однако показания к применению такой процедуры – варианты подключения аппарата искусственного кровообращения, уровень гипотермии – требуют уточнения.

**Ключевые слова:** рак почки, тромбоз, опухоль, нижняя полая вена, тромбэктомия из нижней полой вены и правого предсердия.

### **Abstract**

## **FIRST EXPERIENCE AND SUCCESSFUL SURGICAL TREATMENT OF LEFT KIDNEY CANCER WITH EXTENDED TUMOR VENOUS THROMBOSIS OF THE INFERIOR VENA CAVITY AND RIGHT ATRIUM [LEVEL IV] IN THE REPUBLIC OF KAZAKHSTAN**

**Anuar M. Abdikarimov<sup>1</sup>**, <https://orcid.org/0009-0000-0954-896X>

**Yerlan D. Omarov<sup>1</sup>**, <https://orcid.org/0009-0004-3801-4376>

**Saken O. Saberbekov<sup>1</sup>**, <https://orcid.org/0009-0009-5601-6187>

**Yelaman T. Mukantayev<sup>1</sup>**, <https://orcid.org/0009-0007-7364-0681>

**Aidos P. Yerpashov<sup>1</sup>**, <https://orcid.org/0009-0006-4926-1510>

**Almas Tolegenuly<sup>1</sup>**, <https://orcid.org/0000-0002-0197-6916>

<sup>1</sup> JSC «National Scientific Medical Center», Astana, the Republic of Kazakhstan.

**Introduction:** In Kazakhstan, more than 1,600 cases of malignant renal neoplasms are diagnosed annually, and the mortality rate is more than 300 cases. A characteristic feature of kidney cancer is the formation of tumor thrombosis of the inferior vena cava (observed with a frequency of up to 25%), in some cases extending to the right atrium. In the case of extended thrombosis of the inferior vena cava, the problem of effective treatment of this pathology is especially relevant.

**Objective of the study:** To describe a clinical case of successful surgical treatment of renal cell carcinoma of the left kidney, complicated by tumor thrombosis of the inferior vena cava and right atrium (type IV), which was performed for the first time in the Republic of Kazakhstan.

**Clinical case:** A 56-year-old man was hospitalized in the Department of General and Thoracic Surgery of JSC "NSMC" with a diagnosis of "left kidney cancer" (cT3cN0M0, St III), complicated by tumor thrombosis of the inferior vena cava to the tricuspid valve in the right atrium (IV type of invasion) and a large tumor in the left kidney. The patient underwent a planned operation as follows: sternolaparotomy, radical nephrectomy on the left with thrombectomy from the inferior vena cava and right atrium, aortocaval lymph node dissection under artificial circulation. Blood loss was 2000 ml. There was no liver ischemia. The total duration of the operation was 525 minutes. The postoperative period was uneventful, without complications. The patient was discharged from the hospital on the 12th day after the operation.

**Conclusions:** Surgical access for tumor invasions of the inferior vena cava (especially types III-IV) must be convenient and adequate, creating convenient access to both the right atrium and the inferior vena cava itself along its entire length. In case of tumor invasion of the inferior vena cava orifice and the right atrium, the use of a heart-lung apparatus with blood flow contour through a cardiomy reservoir by coronary suction makes thrombectomy safe against hemorrhagic complications. However, indications for the use of such a procedure – e.g., options for connecting the heart-lung machine, the level of hypothermia – require clarification.

**Keywords:** kidney cancer, thrombosis, tumor, inferior vena cava, thrombectomy from inferior vena cava and right atrium.

Түйіндеме

## ҚАЗАҚСТАН РЕСПУБЛИКАСЫНДА ТӨМЕНГІ ҚУЫС ВЕНАНЫҢ ЖӘНЕ ОҢ ЖАҚ АТРИУМНЫҢ [IV ДЕҢГЕЙДЕГІ] ІСІК ВЕНОЗДЫҚ ТРОМБОЗЫ БАР СОЛ ЖАҚ БҮЙРЕК ОНЫН АЛҒАШҚЫ ТӘЖІРИБЕ ЖӘНЕ СӘТТІ ХИРУРГИЯЛЫҚ ЕМДЕУ

**Ануар. М. Абдикаримов<sup>1</sup>**, <https://orcid.org/0009-0000-0954-896X>

**Ерлан Д. Омаров<sup>1</sup>**, <https://orcid.org/0009-0004-3801-4376>

**Сакен О. Сабербекөв<sup>1</sup>**, <https://orcid.org/0009-0009-5601-6187>

**Еламан Т. Мукантаев<sup>1</sup>**, <https://orcid.org/0009-0007-7364-0681>

**Айдос П. Ерпашов<sup>1</sup>**, <https://orcid.org/0009-0006-4926-1510>

**Алмас Төлегенұлы<sup>1</sup>**, <https://orcid.org/0000-0002-0197-6916>

<sup>1</sup> «Ұлттық ғылыми медициналық орталық» АҚ, Астана қ., Қазақстан Республикасы.

**Кіріспе:** Қазақстанда жыл сайын өмірде алғаш рет бүйректің қатерлі ісіктерінің 1600-ден астам жағдайы анықталады, ал өлім-жітім 300-ден астам жағдайды құрайды. Бүйрек қатерлі ісігінің тән ерекшелігі - оң жақ жүрекшеге таралатын бірқатар бақылауларда төменгі қуыс венасының ісік тромбозының пайда болуы (жиілігі 25% дейін байқалады). Төменгі қуыс венасының созылмалы тромбозы жағдайында бұл патологияны тиімді емдеу мәселесі аса маңызды болып табылады.

**Зерттеу мақсаты:** Қазақстан Республикасында алғаш рет орындалған төменгі қуыс венасымен оң жақ жүрекше (IV тип) ісік тромбозымен асқынған сол бүйректің бүйрек-жасушалық обырын сәтті хирургиялық емдеудің клиникалық жағдайын сипаттау.

**Клиникалық жағдай:** 56 жастағы ер адам "ҰҒМО" АҚ жалпы және торакальды хирургия бөлімшесіне "сол жақ бүйрек қатерлі ісігі" диагнозымен (cT3cN0M0, ST III), төменгі қуыс венаның, оң жүрекшенің ісік тромбозымен асқынған (инвазияның IV түрі) және сол жақ бүйрек ісігінің үлкен мөлшерімен ауруханаға жатқызылды. Жоспарланған тәртіпте науқасқа жоспарлы ота жасалады: стернолапаротомия, төменгі қуыс венадан және оң жақ жүрекшенің тромбэктомиясымен сол жақты радикалды нефрэктомия, жүрек-өкпе айналымы аппараты жағдайында қолқа лимфодиссекциясы. Қан жоғалту мөлшері 2000 мл құрады, бауыр ишемиясы болған жоқ. Отаның жалпы ұзақтығы 525 минутты құрады. Отадан кейінгі кезең асқынусыз өтті. Науқас отадан кейін 12-ші тәулікте ауруханадан шығарылды.

**Қорытындылар:** Төменгі қуыс венаның (әсіресе III-IV типтердің) ісік инвазияларына хирургиялық қол жетімділік ыңғайлы, адекватты болуы тиіс, бұл оң жақ жүрекшенің де, төменгі қуыс венаның да экспозициясын ыңғайлы етеді. Төменгі қуыс вена мен оң жақ жүрекшенің сағасында ісік инвазиясы болған жағдайда, коронарлық сорғыштармен кардиотомиялық резервуарға қан алу арқылы жүрек-өкпе айналымы аппаратын қолдану геморрагиялық асқинулар тұрғысынан тромбэктомияны қауіпсіз етеді. Алайда, мұндай шараны қолдану көрсеткіштері – жүрек-өкпе аппаратын қосу нұсқалары, гипотермия деңгейін - нақтылауды қажет етеді.

**Түйінді сөздер:** бүйрек қатерлі ісігі, тромбоз, ісік, төменгі қуыс венасы, төменгі қуыс венасымен мен оң жақ жүрекшенің тромбэктомиясы.

**Для цитирования / For citation / Дәйексөз үшін:**

Абдикаримов А.М., Омаров Е.Д., Сабербеков С.О., Мукантаев Е.Т., Ерпашов А.П., Төлегенұлы А. Первый опыт и успешное хирургическое лечение рака левой почки с протяженным опухолевым венозным тромбозом нижней полой вены и правого предсердия [IV уровня] в Республике Казахстан // Наука и Здравоохранение. 2024. Т.26 (5). С. 213-220. doi 10.34689/SH.2024.26.5.025

Abdikarimov A.M., Omarov Y.D., Saberbekov S.O., Mukantayev Y.T., Yerpashov A.P., Tolegenuly A. First experience and successful surgical treatment of left kidney cancer with extended tumor venous thrombosis of the inferior vena cavity and right atrium [level IV] in the Republic of Kazakhstan // *Nauka i Zdravookhranenie* [Science & Healthcare]. 2024. Vol.26 (5), pp.213-220. doi 10.34689/SH.2024.26.5.025

Абдикаримов А.М., Омаров Е.Д., Сабербеков С.О., Мукантаев Е.Т., Ерпашов А.П., Төлегенұлы А. Қазақстан Республикасында төменгі қуыс венаның және оң жақ атриумның [IV деңгейдегі] ісік веноздық тромбозы бар сол жақ бүйрек обырын алғашқы тәжірибе және сәтті хирургиялық емдеу // Ғылым және Денсаулық сақтау. 2024. Т.26 (5). Б. 213-220. doi 10.34689/SH.2024.26.5.025

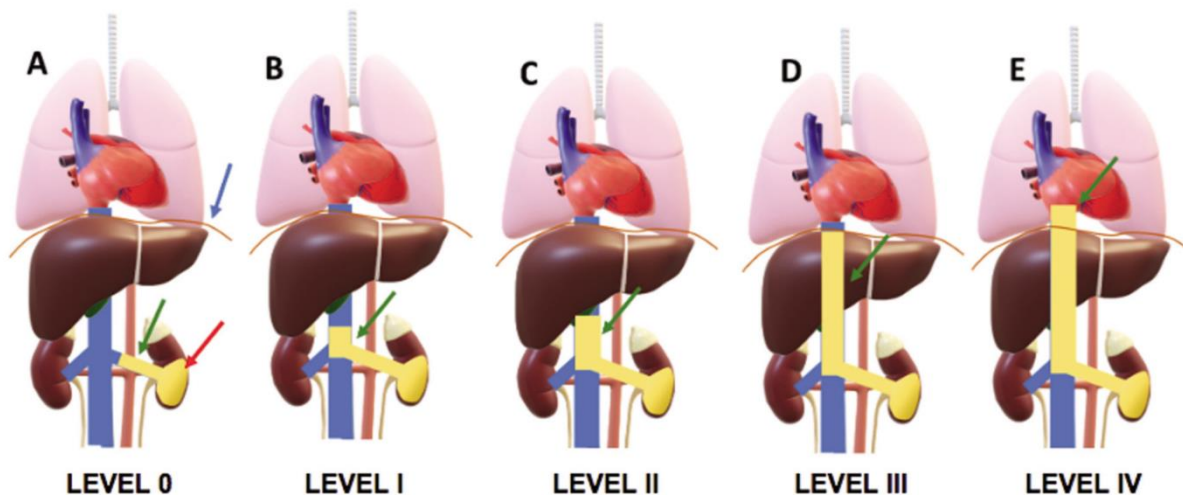
**Введение**

Заболееваемость раком почки на 2023 году в мире занимала 14-е место, а по смертности – 16-е место (по данным GLOBOCAN 2023). В Казахстане в структуре заболеваемости рак почек занимает 8 место (КазНИИОиР за 2023 год), ежегодно выявляется более 1200 впервые в жизни установленных случаев злокачественных новообразований, а смертность составляет более 300 случаев.

Характерной особенностью рака почки является формирование опухолевого тромбоза нижней полой вены с частотой до 25%, в ряде наблюдений распространяющегося на правое предсердие [4, 5, 10, 11]. В 1913 году впервые в мире было сообщено о нефрэктомии в сочетании с опухолевой тромбэктомией из нижней полой вены (НПВ). Лишь в 1972 году была показана рациональность агрессивного хирургического подхода к курации подобных состояний: в сочетании с радикальной нефрэктомией с тромбэктомией из НПВ это обеспечивало 5-летнюю выживаемость у 55% больных [17]. Несмотря на это, особенно в случае

протяженного тромбоза НПВ, все еще остается большое число нерешенных хирургических вопросов – например, наличие удобного доступа, экспозиция, целесообразность применения искусственного кровообращения (ИК) – что делает данную проблему актуальной и по сей день [6, 7].

R. Neves u H. Zinck [13] в 1987 году при диагнозе «рак почки» предложили разделить опухолевую инвазию НПВ и правого предсердия на 4 типа, при этом наиболее трудоемкими в хирургическом плане считают типы III-IV. В настоящее время эта классификация расширена (классификация Mayo Clinic) и включает тип 0 (Рис. 1, заимствовано из [15]), который соответствует инвазии в почечные вены [9, 16]. В подобных ситуациях при отсутствии отдаленных метастазов (кроме единичных легочных метастазов), несмотря на увеличение операционного риска, целесообразна радикальная операция с применением кардиохирургических технологий, что дает единственный шанс на продление жизни больного [9, 10, 11, 13, 14].



**Рисунок 1. Типы опухолевой инвазии НПВ по современной классификации (Mayo Clinic).**

**Изображение заимствовано из [15].**

(Figure 1. Types of tumor invasion of the NVC according to the modern classification (Mayo Clinic). Image taken from [15]).

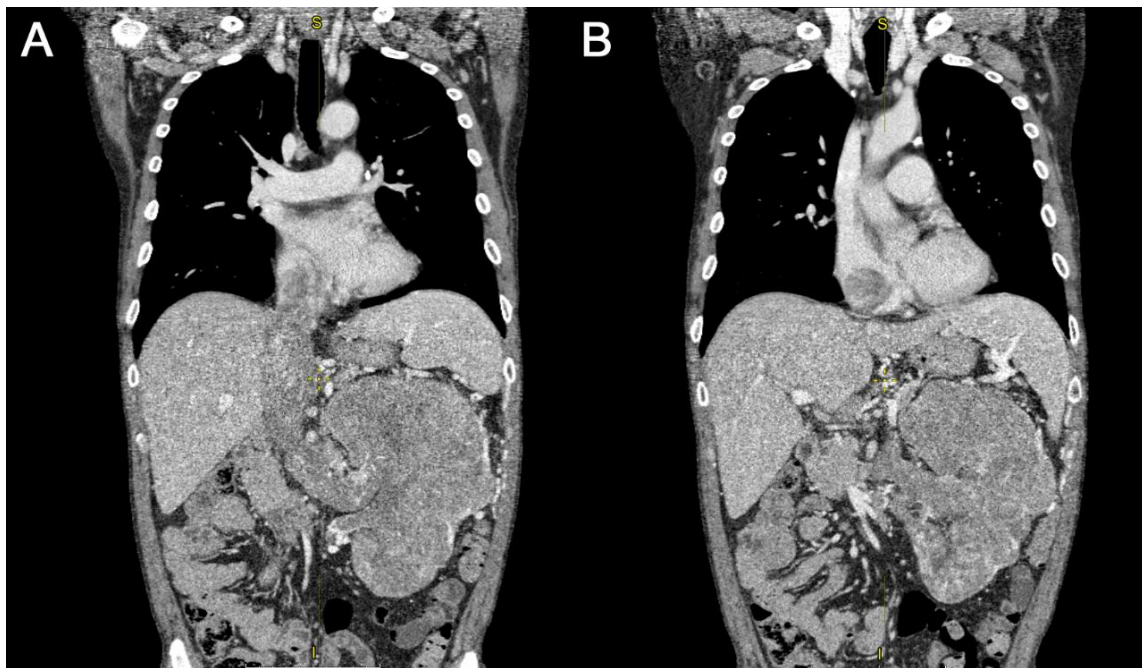Наша клиника имеет опыт хирургического лечения больных с раком почки осложненным опухолевым тромбом: суммарно 26 пациентов, из них 20 больных с I-II типами опухолевой инвазии НПВ, 5 больных – с III типом и 1 больной – с раком почки и опухолевым

тромбозом правого предсердия (IV тип). В данной работе представлен клинический случай первого и успешного хирургического лечения почечно-клеточного рака левой почки, осложненного опухолевым тромбозом нижней полой вены и правого предсердия (IV тип).

**Клинический случай**

Мужчина 56 лет (Улытауская область, Республика Казахстан) был госпитализирован в отделение общей и торакальной хирургии АО «Национальный научный медицинский центр» (АО «ННМЦ») 24.04.2024 с диагнозом: Рак левой почки. cT3cN0M0. St III. Осложненный опухолевым тромбозом нижней полой вены, до трикуспидального клапана в правое предсердие, IV тип (Рис. 2). У пациента была анемия средней степени тяжести с эпизодами почечного

кровотечения. Состояние мужчины было осложнено большими размерами опухоли левой почки. После предоперационной подготовки, стабилизации лабораторных показателей (кровь и моча), витальных функций и обсуждения на врачебном консилиуме в плановом порядке 04.05.2024 выполнена операция в объеме: стернолапаротомия, радикальная нефрэктомия слева с тромбэктомией из нижней полой вены и правого предсердия, аортокавальная лимфодиссекция в условиях аппарата ИК.



**Рисунок 2. Компьютерная томоангиография торакоабдоминального сегмента пациента в аксиальной плоскости в венозной фазе. Визуализируется опухоль левой почки с тромбозом НПВ и правого предсердия.**

**(А) Хорошо визуализируемая нижняя полая вена. (В) Визуализируется образование, направляющееся от почки.**

*(Figure 2. Computed tomography of the thoracoabdominal segment of the patient in the axial plane in the venous phase.*

*A tumor of the left kidney with thrombosis of the IVC and right atrium is visualized.*

*(A) Well-visualized inferior vena cava. (B) A formation directed from the kidney is visualized).*

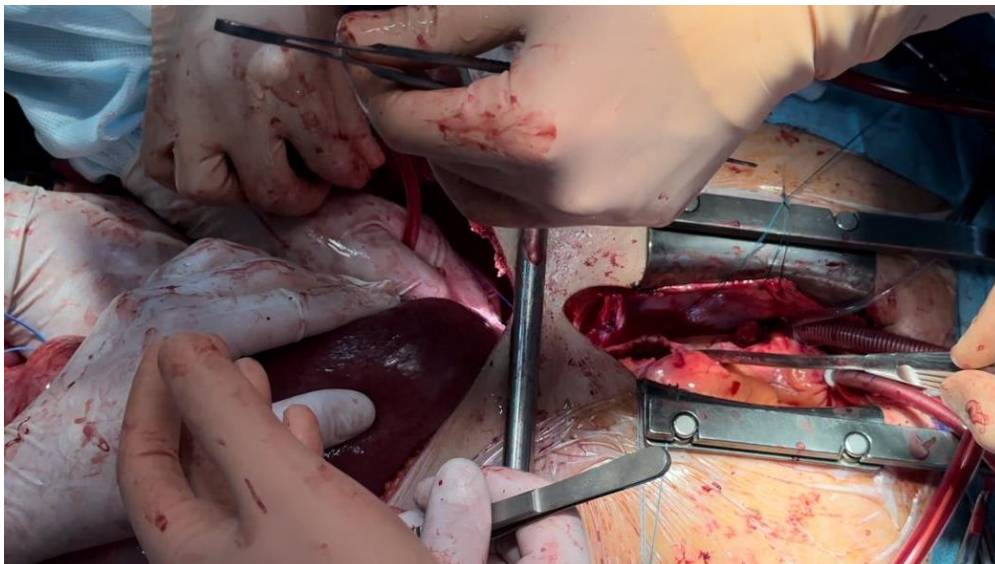
Операция была проведена под руководством руководителя отдела общей и торакальной хирургии АО «ННМЦ» Абдикаримова А.М. и лечащим врачом-онкохирургом Омаровым Е.Д. Предварительно был проведен врачебный консилиум в составе руководства клиники, кардиохирургов, рентген-васкулярных хирургов, онкологов, урологов, анестезиологов-реаниматологов, а также врачей онкологической больницы г. Урумчи (Китайская Народная Республика) посредством телемедицины. Чтобы остановить почечное кровотечение и максимально безопасно извлечь опухолевый тромб, было решено первым шагом выполнить рентгенэндоваскулярную эмболизацию почечных артерий, питающих почку и собственную опухоль.

Доступ к сердцу и органам забрюшинного пространства был осуществлен с помощью тотальной продольной стернолапаротомии (Рис. 3). Первым этапом произведена тотальная срединная лапаротомия, ревизия: всю левую половину брюшной полости занимает опухоль размерами до 30 x 25 x 20 см, исходящая из левой почки, в брюшной полости выпота нет, печень увеличена, без очаговых изменений, отмечается множество патологических коллатеральных вен. Органы желудочно-кишечного тракта без патологии.

Рассечена брюшина по латеральному краю нисходящей ободочной кишки по линии Тольда, и по выделенному межфасциальному пространству продолжена мобилизация ободочной кишки, с полным выделением селезеночного изгиба толстой кишки, что позволило дистопировать медиальную левую половину толстой кишки. Произведена мобилизация по медиальному краю левой почки, мобилизация почечных сосудов, с отдельным выделением почечных артерии (№2) и вены. В последней определяется опухолевый тромб. Надпочечниковые сосуды слева клипированы (Hemoloc), коагулированы (LigaSure), пересечены. На уровне правой общей подвздошной артерии слева выделены мочеточник и гонадная вена (последняя резко расширена до 0,8 см, в просвете тромб не определяется), взяты на зажим, пересечены, далее перевязаны. На левые почечные артерии наложены зажимы, клипированы (Hemoloc), пересечены, дополнительно перевязаны. Опухолевый комплекс выделен по всей окружности. Рассечена брюшина по латеральному краю восходящей ободочной кишки по линии Тольда, мобилизована двенадцатиперстная кишка по Кохеру. По выделенному межфасциальному пространству продолжена мобилизация, с полным

выделением печеночного изгиба толстой кишки, что позволило дистопировать медиально правую половину толстой кишки. Произведена типичная аортокавальная диссекция. Частично выделены поясничные вены, далее клипированы. Мобилизована правая почка по верхнему краю, выделена правая почечная вена, далее произведена мобилизация печеночно-двенадцатиперстной связки, последние взяты на

турникеты. Произведена мобилизация правой доли печени с пересечением круглой, правой и левой треугольной, венечной и серповидной связок. При этом короткие печеночные вены выделены, взяты на зажим, пересечены, клипированы (Hemoloc), перевязаны. Произведена сагиттальная диафрагмотомия, с прошиванием диафрагмальной вены – в результате получен доступ в средостение.

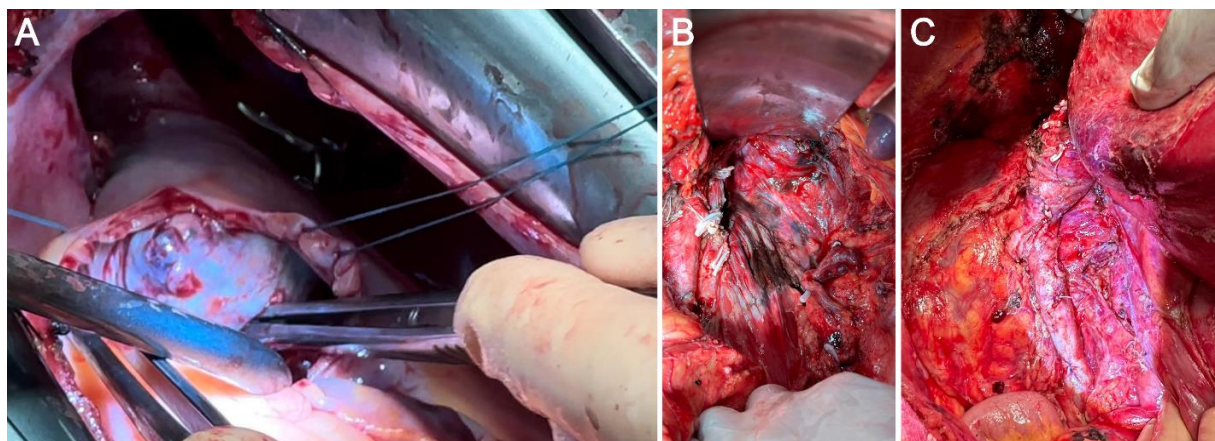


**Рисунок 3. Хирургический доступ – стернолапаротомия.** (Figure 3. Surgical approach – sternolaparotomy).

Дальнейшие этапы выполнены совместно с кардиохирургической бригадой. Произведена продольная стернотомия. Вскрыт перикард, взят на держалки. Таким образом выделена НПВ, начиная от устья до конfluence подвздошных вен, где определяется опухолевый тромб в НПВ, начиная от уровня левой почечной вены и до полости правого предсердия (выше устья на 3 см), при этом в ретропеченочном сегменте НПВ расширена до 6 см. Подключен аппарат ИК: стандартно канюлировались восходящая аорта в типичном месте, венозная система канюлировалась через верхнюю полую вену (ВПВ), а вторая венозная канюля установлена в НПВ ниже

пальпируемого в почечном ее сегменте тромба (непосредственно ниже тромба НПВ предварительно пережата аортальным зажимом с целью предупреждения «засасывания» тромба аппаратом ИК). Затянуты турникеты правой почечной вены, печеночно-дуоденальной связки.

Печень отведена медиально. Вскрыто правое предсердие, дополнительно продольная кавотомия по переднелатеральной стенке ретропеченочного сегмента НПВ от ее устья до левой почечной вены, разрез выполнен латеральнее устья правой почечной вены (Рис. 4).



**Рисунок 4. Этапы хирургической операции. (А) Вскрыто правое предсердие, визуализируется головка опухолевого тромба. (В) Ложа удаленной левой почки. (С) Нижняя полая вена после ушития.**

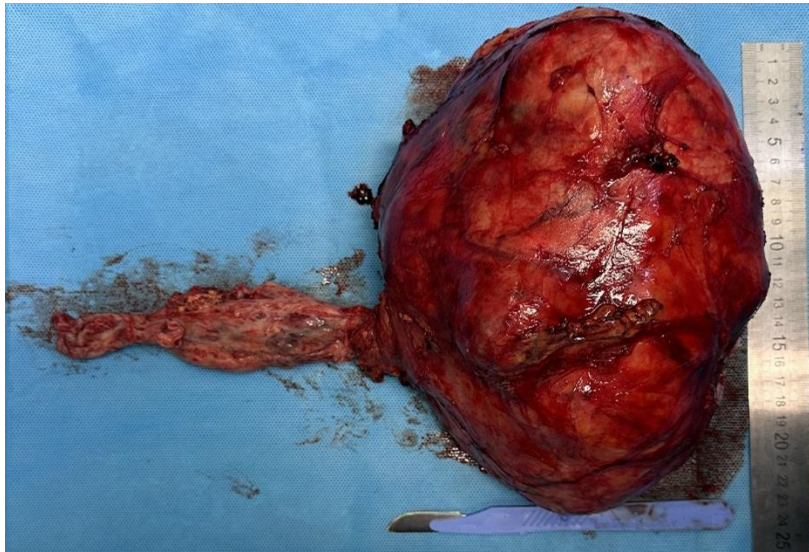
(Figure 4. Stages of the surgical operation. (A) The right atrium is opened, the head of the tumor thrombus is visualized. (B) The bed of the removed left kidney. (C) The inferior vena cava after suturing).

Бимануально головка тромба «родилась» из правого предсердия в просвет НПВ – таким образом из НПВ удален тромб длиной 10,0 x 5,5 см единым блоком.

Частично иссечено устье правой почечной вены вследствие интимного спаяния тромба со стенкой вены. Дефект предсердия ушит нитью (Пролон 4,0), НПВ

ушита непрерывным швом нитью (Пролен 4,0). После профилактики материальной и воздушной эмболии сняты все зажимы, затем выполнен пуск кровотока по НПВ. Далее опухоль окончательно мобилизована

единым блоком с надпочечником, паранефрием с помощью аппарата LigaSure. Препарат был удален (макропрепарат показан на Рис. 5).



**Рисунок 5. Макропрепарат опухоли почки.** (Figure 5. Macroscopic specimen of a kidney tumor).

Далее выполнены процедуры гемостаза, сняты сосудистые канюли, аппарат ИК отключен, проведена инактивация гепарина. Гемостаз, проверка на инородные тела – сухо, нет. Дефект диафрагмы ушит с использованием синтетического перикарда. Дефект в перикарде ушит. Подведены дренажи к зоне операции, в средостение. Выполнено типичное закрытие раны. Кровопотеря составила 2000 мл. Ишемии печени не было. Общая длительность операции составила 525 минут. Послеоперационный период протекал гладко, без осложнений. Больной был выписан из стационара на 12-е сутки после операции.

**Гистологическое исследование:** В исследуемых гистологических препаратах, окрашенных гематоксилином и эозином: заключение №1 в просвете вены прикрепленный к эндотелию, с прорастанием стенки, с очагами опухолевого роста в прилежащей жировой ткани, опухолевый рост, аналогичный гистологическому строению опухолевого роста в ткани почки.

В клипированных сосудах артериального типа, в ткани мочеточника, в группах нервных стволиков и в прилежащем лимфатическом узле признаки опухолевого роста не выявлены. Ткань почки: в толще (субкапсулярно) выявлено образование. Опухолевая ткань представлена солидными полями клеток со светлой сетчатой цитоплазмой, альвеолярными структурами, с группой мелких кист, местами с формированием папиллярных структур, с участками кровоизлияний. Опухолевые клетки с полиморфными ядрами с нуклеолами, отдельные клетки с крупными гиперхромными ядрами, с плотным расположением хроматина.

Опухолевый рост с широкими зонами некроза, с лейкоцитарной инфильтрацией, занимает корковый и мозговой слои, врастает в капсулу почки, с очаговым распространением на паранефральную клетчатку, врастает в перипиелитическую клетчатку и в стенку лоханки. В межпочечной ткани почки других участков выявлено разрастание соединительной ткани, выявлены

группы гиалинизированных клубочков. На остальном протяжении клубочки равномерно расположены, отдельные из них – гипертрофированы, группы проксимальных канальцев с эозинофильной цитоплазмой, с пристеночным эозинофильным содержимым. Заключение №2 гиперплазированный лимфатический узел без признаков опухолевого роста.

**Патогистологическое заключение №1:** почечноклеточный рак почки, светлоклеточный вариант с распадом (4-я степень по Фурману), занимающий корковый и мозговой слои почки, с распространением на стенку лоханки, с прорастанием капсулы почки, с очаговым врастанием в паранефральную клетчатку. В крае резекции: заполняет просвет сосуда венозного типа, с прорастанием стенки и очаговым опухолевым ростом в прилежащей жировой ткани. В клипированных сосудах артериального типа и в ткани мочеточника признаки опухолевого роста не выявлены. В группах нервных стволиков, в прилежащем лимфатическом узле, признаки опухолевого роста не выявлены. №2. Гиперплазированный лимфатический узел без признаков опухолевого роста.

#### Обсуждение результатов

Необходимо акцентировать внимание на некоторых принципиальных моментах хирургического лечения подобного заболевания (опухолевые инвазии НПВ, типы III-IV). Хирургический доступ должен быть удобным, адекватным, создающим удобство экспозиции как правого предсердия, так и НПВ на всем протяжении. Авторы работы [12] предлагают использовать так называемые разрез «Mercedes-Benz incision», который является модификацией разреза «chevron incision» (Рис. 3). Мы же считаем более выгодной и безопасной продольную стернолапаротомию, поскольку она обеспечивает универсальный доступ ко всем органам грудной, брюшной полости и забрюшинного пространства. Кроме того, доступ дает возможность отлично экспонировать НПВ дистальнее ее «креста» для ее возможной канюляции второй венозной канюлей (поскольку типичное место канюляции второй

«вены» обтурировано опухолевым тромбом). Предлагаемые исследователями в работе [2] торакотомия в сочетании с люмботомией мы считаем менее удобным доступом.

Академик *М.И. Давыдов* [1] предлагает выполнять подобные операции из срединной лапаротомии, им разработан доступ к правому предсердию и устью НПВ через сагиттальную диафрагматомию. В данной статье мы намеренно не рассматриваем больных с I-II типами опухолевой инвазии НПВ, так как их с успехом оперируют, используя лапаротомию либо торакофренолапаротомию, при этом не требуется применение ИК. Важным является полная мобилизация печени, которая должна быть выполнена так, чтобы лишь печеночные вены служили точками фиксации печени к НПВ (Рис. 4). При этом снизу печень остается фиксированной лишь на печеночно-дуоденальной связке, а сверху – на печеночных венах. Нефрэктомия может быть выполнена как до, так и после тромбэктомии из НПВ [2, 4, 12]. При I-II типах и в части наблюдений при III типе опухолевого тромба последний может быть удален без использования ИК. У таких больных целесообразность технологий кровосбережения крайне актуальна. В связи с этим считается весьма важным, помимо использования Cell-Saver, применение маневра Pringle [12], т.е. пережатие турникетом печеночно-дуоденальной связки с проходящими в ней кровеносными сосудами (*v.portae et a.hepatica*). Возникающая при пережатии печеночно-дуоденальной связки ишемия печени минимизирует кровопотерю из печеночных вен во время каватомии. Дополнительное снижение кровопотери во время основного этапа операции может быть достигнуто в том числе за счет предварительного лигирования почечной артерии [8]. Использование аппарата ИК с забором крови в кардиотомный резервуар коронарными отсосами делает тромбэктомию безопасной в плане геморрагических осложнений. В мировой литературе имеются публикации, касающиеся хирургической тактики лечения подобных больных с применением различных схем полного сердечно-легочного обхода с остановкой кровообращения или без таковой [11], а также с использованием изолированного обхода правого сердца [2] и вено-венозного обхода [3]. С артериальной канюляцией проблем нет, поскольку восходящая аорта стандартно канюлируется в типичном месте. Для выхода на расчетную производительность аппарата ИК канюлируют правое предсердие либо специальной «basket-like» венозной канюлей [4], либо канюлируют верхнюю полую вену, а вторую венозную канюлю ставят либо в бедренную вену, либо в НПВ ниже пальпируемого в почечном ее сегменте тромба [12], либо в правое предсердие [10]. Основной этап вмешательства на НПВ выполняется в условиях глубокого гипотермического циркуляторного ареста 15-18°C [4, 8], либо в условиях умеренной гипотермии 30-32°C с применением маневра Pringle [12]. Использование глубокой гипотермии обеспечивает бескровное операционное поле, минимизирует риск тепловой ишемии висцеральных органов, уменьшает вероятность материальной опухолевой эмболии. В то же время глубокий гипотермический циркуляторный арест требует более длительного времени ИК, затрачиваемого на охлаждение и согревание больного, более вероятна интра- и

послеоперационная коагулопатия [4]. Тромбэктомия из правого предсердия выполняется в условиях холодной кристаллоидной кардиоплегии на остановленном сердце [4, 10, 12]. Используя умеренную гипотермию во время ареста кровотока по органам и тромбэктомии из правого предсердия, некоторые авторы предлагают перфузировать головной мозг по схеме ВПВ – дуга аорты, когда последняя пережата дистальнее левой общей сонной артерии и проксимальнее артериальной канюли [10]. После тромбэктомии вторую венозную канюлю устанавливают в НПВ, снимают зажимы с аорты и начинают согревание организма. Весьма интересным представляется предложение команды исследователей во главе с *P. Shatapathy* выполнять тромбэктомию из правого предсердия на работающем сердце в условиях нормотермии с помощью обхода правого сердца (канюляция по схеме ВПВ – НПВ ниже ее печеночного сегмента – «правая легочная артерия») [2]. Акад. *М.И. Давыдов* [1] обладает опытом более 50 тромбэктомий из правого предсердия на работающем сердце через лапаротомный доступ с сагиттальной диафрагматомией. В редких наблюдениях, когда опухоль пролабирует в правый желудочек, мы считаем это процедуру опасной, так как возможна фатальная тромбоэмболия опухолевыми массами. По данным современного обзора литературы [4], радикальная нефрэктомия с тромбэктомией из НПВ сопровождается операционной летальностью на уровне 2,7-13% и 5-летней выживаемостью пациентов на уровне 30-72%.

Таким образом, по нашему мнению, в случае опухолевой инвазии устья нижней полой вены и правого предсердия применение искусственного кровообращения для «безопасной» тромбэктомии как нельзя более оправдано. Однако показания к его применению – варианты подключения аппарата искусственного кровообращения, уровень гипотермии – требуют уточнения.

**Конфликт интересов:** Авторы заявляют об отсутствии конфликта интересов.

**Вклад авторов:** Все авторы внесли равный вклад в подготовку данного материала.

**Информация о публикации:** Данный материал ранее не был представлен для публикации в других изданиях и не рассматривается другими издательствами.

#### Литература:

1. *Давыдов М.И.* Этюды онкохирургии. М. 2007. 54 с.
2. *Aggarwal B.K., Shatapathy P., Kamath S.G., Yawari G.A., Krishnapillai S.* Right heart bypass for inferior vena cava tumor thrombus extending into heart. *Asian Cardiovascular and Thoracic Annals.* 1999. N. 7(4). P. 321-323. doi:10.1177/021849239900700417.
3. *Blute M.L., Leibovich B.C. et al.* The Mayo Clinic experience with surgical management, complications and outcome for patients with renal cell carcinoma and venous tumour thrombus. *BJU International.* 2004. N. 94(1). P. 33-41. doi: 10.1111/j.1464-410X.2004.04897.x.
4. *Chiappini B., Savini C., Marinelli G., Suarez S.M., et al.* Cavoatrial tumor thrombus: single-stage surgical approach with profound hypothermia and circulatory arrest, including a review of the literature. *Journal of Thoracic and Cardiovascular Surgery.* 2002. N 124(4). P. 684-688. doi: 10.1067/mtc.2002.124295.

5. Chirurгии R.V., Č R., Beer I., Job I., Janek J. Multidisciplinary surgical approach to renal cancer with vena cava invasion and pulmonary embolism. *Rozhledy v chirurgii*. 2021. N. 100(2). P. 88-93.

6. Gaudino M., Lau C., Cammertoni F., Vargiu V., et al. Surgical treatment of renal cell carcinoma with cavoatrial involvement: a systematic review of the literature. *Annals of Thoracic Surgery*. 2016. N. 101(3). P. 1213-21. doi: 10.1016/j.athoracsur.2015.10.003.

7. Jurado A., Romeo A., Gueglio G., Marchiñena P.G. Current trends in management of renal cell carcinoma with venous thrombus extension. *Current Urology Reports*. 2021. N. 22(4). P. 23. doi: 10.1007/s11934-021-01036-y.

8. Kalkat M.S., Abedin A., Rooney S., Doherty A., Farouqi M., Wallace M., Graham T.R. Renal tumours with cavo-atrial extension: surgical management and outcome. *Interactive CardioVascular and Thoracic Surgery*. 2008. N. 7(6). P. 981-985. doi: 10.1510/icvts.2008.180026.

9. Liu Z., Li Y., Zhao X., Ge L., Zhu G., Hong P., Tang S., et al. Renal cell carcinoma with tumor thrombus growing against the direction of venous return: an indicator of complicated surgery and poor prognosis. *BMC Surgery*. 2021. N. 21(1). P. 443. doi: 10.1186/s12893-021-01448-0.

10. Locali R.F., Matsuoka P.K., Cherbo T., Gabriel E.A., Buffolo E. Renal and adrenal tumors with cardiac invasion: immediate surgical results in 14 patients. *Arquivos Brasileiros de Cardiologia*. 2009. N. 92(3). P. 168-176. doi: 10.1590/s0066-782x2009000300003.

11. Lubahn J.G., Sagalowsky A.I., Rosenbaum D.H., Dikmen E., Bhojani R.A., Paul M.C., Dolmatch B.L., Josephs S.C., Benaim E.A., Levinson B.S., Wait M.A., Ring W.S., DiMaio J.M. Contemporary techniques and safety of cardiovascular procedures in the surgical management of renal cell carcinoma with tumor thrombus. *Journal of*

*Thoracic and Cardiovascular Surgery*. 2006. N. 131(6). P. 1289-1295. doi: 10.1016/j.jtcvs.2006.01.038.

12. Nesbitt J.C., Soltero E.R., Dinney C.P., Walsh G.L., Schrupp D.S., Swanson D.A., Pisters L.L., Willis K.D., Putnam J.B.Jr. Surgical management of renal cell carcinoma with inferior vena cava tumor thrombus. *Annals of Thoracic Surgery*. 1997. N. 63(6). P. 1592-600. doi: 10.1016/s0003-4975(97)00329-9.

13. Neves R.J., Zincke H. Surgical treatment of renal cancer with vena cava extension. *British Journal of Urology*. 1987. N. 59(5). P. 390-5. doi: 10.1111/j.1464-410x.1987.tb04832.x.

14. Parra J., Drouin S.J., Hupertan V., Comperat E., Bitker M.O., Rouprêt M. Oncological outcomes in patients undergoing radical nephrectomy and vena cava thrombectomy for renal cell carcinoma with venous extension: a single-centre experience. *European Journal of Surgical Oncology*. 2011. N. 37(5). P. 422-8. doi: 10.1016/j.ejso.2011.01.028.

15. Periaswamy G., Christopher N., Arunachalam V.K., Renganathan R., Mehta P., Cherian M. Up, up, and above – tumor thrombus in RCC. *Indographics*. 2023. N. 2(1). P. 13-19. doi: 10.1055/s-0043-1769090.

16. Quencer K.B., Friedman T., Sheth R., Oklu R. Tumor thrombus: incidence, imaging, prognosis and treatment. *Cardiovascular Diagnosis and Therapy*. 2017. N. 7(Suppl 3). P. S165-S177. doi: 10.21037/cdt.2017.09.16.

17. Skinner D.G., Pfister R.F., Colvin R. Extension of renal cell carcinoma into the vena cava: the rationale for aggressive surgical management. *Journal of Urology*. 1972. N. 107(5). P. 711-716. doi: 10.1016/s0022-5347(17)61122-4.

#### References: [1]

1. Davydov M.I. *Etyudy onkokhirurgii* [Etudes in oncosurgery]. M. 2007. 54 p. [in Russian]

#### Информация об авторах:

**Абдикаримов Ануар Маратович** – руководитель отдела, отдел общей и торакальной хирургии, АО “Национальный научный медицинский центр”. Астана, Казахстан. Почтовый адрес: Республика Казахстан, 010009, Астана, пр-т Абылай хана 42. E-mail: a.abdikarimov@nnmc.kz. Тел: +7 705 500 3136.

**Омаров Ерлан Дулатович** – хирург-онколог, отдел общей и торакальной хирургии, АО “Национальный научный медицинский центр”. Астана, Казахстан. Почтовый адрес: Республика Казахстан, 010009, Астана, пр-т Абылай хана 42. E-mail: erlan\_omarov\_dulatovich@mail.ru. Тел: +7 701 404 7444.

**Сабербеков Сакен Оразбаевич** – врач-хирург, отдел общей и торакальной хирургии, АО “Национальный научный медицинский центр”. Астана, Казахстан. Почтовый адрес: Республика Казахстан, 010009, Астана, пр-т Абылай хана 42. E-mail: sakensab20008@mail.ru. Тел: +7 707 659 0382.

**Мукантаев Еламан Талгатович** – врач-резидент, отдел общей и торакальной хирургии, АО “Национальный научный медицинский центр”. Астана, Казахстан. Почтовый адрес: Республика Казахстан, 010009, Астана, пр-т Абылай хана 42. E-mail: esturganov1998@gmail.com. Тел: +7 708 729 8467.

**Ерпашов Айдос Пернебаевич** – руководитель отдела, отдел кардиохирургии с реабилитацией, АО “Национальный научный медицинский центр”. Астана, Казахстан. Почтовый адрес: Республика Казахстан, 010009, Астана, пр-т Абылай хана 42. E-mail: a.yerpashov@nnmc.kz. Тел: +7 7172 575873.

**Телегенұлы Алмас** – старший ординатор, отдел кардиохирургии с реабилитацией, АО “Национальный научный медицинский центр”. Астана, Казахстан. Почтовый адрес: Республика Казахстан, 010009, Астана, пр-т Абылай хана 42. E-mail: al.tolegenuly@nnmc.kz. Тел: +7 707 209 8103.

#### Контактная информация:

**Абдикаримов Ануар Маратович**, руководитель отдела общей и торакальной хирургии АО «Национальный научный медицинский центр», г. Астана. Республика Казахстан.

**Почтовый адрес:** Республика Казахстан, 010009, Астана, пр-т Абылай хана, д. 42

**E-mail:** lookinoleg.nnmc@gmail.com

**Телефон:** +7-747-896-7417