

УДК 616.15-08

## ЛЕЧЕНИЕ ДИСЛИПИДЕМИИ МЕТОДОМ ЭКСТРАКОРПОРАЛЬНОЙ ГЕМОКОРРЕКЦИИ (КЛИНИЧЕСКИЙ СЛУЧАЙ)

О.Н. Гарбузенко

КГКП «Городская больница №1», г. Павлодар  
Урологическое отделение

### Тұжырым

### ЭКСТРАКОРПОРАЛЬДІК ГЕМОКОРРЕКЦИЯ ӘДІСІМЕН ДИСЛИПИДЕМИЯНЫ ЕМДЕУ (КЛИНИКАЛЫҚ ЖАҒДАЙ) О.Н. Гарбузенко

Науқаста плазмалық липоидозымен экстракорпоральдік гемокоррекцияны қолдану, клиникалық әйгіленсін жоюды рұқсат етеді және қанның биохимиялық көрсеткішін жақсартады – бұл нәтиже уақытша сипатты алып жүреді, алты кешікпей плазмаферезалармен қайталанып әлдендірілуі керек. Қысқа мерзімді нәтижеге қарамастан науқастың өмірінің сапасын едәуір жақсартамыз, ұзақ мерзімге өзінің жұмысқа қабілеттілігін сақтайды, сондай-ақ жүрек – қантамырлық жүйе жағынан болатын асқынуға сақтандыру шараларын өткіземіз

### Summary

### TREATMENT OF DYSLIPIDEMIA BY METHOD OF EXTRACORPOREAL HAEMOCORRECTION (CLINICAL CASE) O.N. Garbuzenko

Use of extra-corporal hemocorrection in patients with serum lipoidosis reduces clinical symptoms and improves biochemical blood indicators. This effect is temporary and must be followed by repeated plasmapheresis no later than in six months. Despite such a short-term effect, the quality of patient's life is improved considerably. The patient preserves capacity for work for a long time, and the prophylaxis for possible cardio-vascular complications is provided.

Липемия или гиперлипидемия проявляется мутностью плазмы крови, она приобретает вид молока иногда с коричневым оттенком. Гиперлипидемия бывает первичной и вторичной. Первичной гиперлипидемией признаётся нарушение регуляции обмена наследственного характера. В основе вторичной гиперлипидемии лежат: сахарный диабет, нефротический синдром, беременность, алкоголизм.

Различают пять видов гиперлипопротеидемий. Самая частая гиперлипопротеидемия IV - в 70% случаев. Для неё характерно повышение уровня триглицеридов в плазме крови, за счёт фракции липопротеидов очень низкой плотности. Встречается только у взрослых. Предполагается, что развитие гипертриглицеридемии является повышенное образование липопротеидов очень низкой плотности в печени, либо замедленный их катаболизм, либо то и другое вместе взятое.

Больная 39 лет обратилась с жалобами на выраженную слабость, боли в поясничном отделе позвоночника, головные боли, сонливость. Повышение температуры до субфебрильных цифр. Больной себя считает в течении многих лет, когда, впервые был обнаружен выраженный хилёз крови (молоко). Ухудшение состояния с 1998 года, обусловленное сильным повышением показателей белка и липидов в крови. Белок 180 г/л, холестерин 12,4 ммоль/л, В липопротеиды 15 г/л. Поставлен диагноз: «Липоидоз плазматический четвёртый тип. Гипербеттолипопротеидемия. Аутосомно-доминантный тип наследования».

В связи с безуспешностью медикаментозной терапии предложен плазмаферез. Использование плазмафереза в клинике основано, прежде всего, на представлении о механическом удалении липидов, что приводит к устранению мутности плазмы. Это способствует улучшению микроциркуляции в паренхиматозных органах, улучшению тканевого дыхания.

Применяли методику с использованием консерванта гепарин+трентал. Методика Изимбергеновой Г.Н. авторское свидетельство №20133 на изобретение №6829 от 30.01.96. Проводили 3 сеанса дискретного плазмафереза на курс с удалением 1600 мл за сеанс.

После плазмафереза пациентка отмечала значительное улучшение самочувствия. Исчезали боли в пояснице, уменьшалась слабость, исчезала сонливость. Сеансы плазмафереза повторяли 1-2 раза в год. Рекомендовали постоянный приём антилипидемических препаратов (липримар, астор). После сеансов плазмафереза биохимические показатели крови: холестерин 3,3 +0,2 ммоль/л, триглицериды 4,75+0,35ммоль/л, В - липопротеиды-5,9+0,75г/л.

В течение 10 лет пациентка получает сеансы дискретного плазмафереза 2 раза в год, снижающиеся показатели липидного обмена, нарастают вновь через 3-5 месяцев, несмотря на дополнительно проводимую консервативную терапию.

**Выводы:** применение экстракорпоральной гемокоррекции у больной с плазматическим липоидозом, позволяет устранить клинические симптомы и улучшить биохимические показатели крови - этот эффект носит временный характер, который должен быть подкреплён не позднее 6 месяцев повторными плазмаферезами. Несмотря на столь непродолжительный эффект значительно улучшаем качество жизни пациента, который сохраняет свою работоспособность на длительный срок, а также проводим профилактику возможных осложнений со стороны сердечно сосудистой системы.

### Литература:

1. Липовецкий Б.М. Клиническая липидология. - Санкт-Петербург «Наука». - 2000. - 36 с.
2. Изимбергенова Г.Н. Раствор консервант для лечебного фракционирования плазмы. Анестезиология и интенсивная терапия. - Алматы.1999. - №1. - С. 15-17.

УДК 616.718.55/65-001.5-08

## Остеосинтез фиксаторами с термомеханической памятью формы и чрезкостный остеосинтез при переломах проксимального и дистального сегмента плечевой кости у детей школьного возраста

С.К. Нурланов

КГП на ПХВ «Детская областная больница», г. Павлодар

### Тұжырым

#### ОҚУШЫЛАРДЫҢ ПРОКСИМАЛДЫ СЫНЫҚТАРЫҢДАҒЫ ЖӘНЕ ДИСТАЛЬДЫ ЫЙЫҚ СҮЙЕГІНІҢ САРАЛЫМЫНДАҒЫ СҮЙЕК АРАЛЫҚ ОСТЕОСИНТЕЗІ ЖӘНЕ ТЕРМАМИХАНИКАЛЫҚ ЖАДЫ БАР ОСТЕОСИНТЕЗ ФИКСАТОРМИЯЛЫҚ ТҮРІ

Мектептің орта және жоғарғы буынындағы балалар мен жас өспірімдердің ық сүйектері мен буындарының айналасындағы сынуын емдеу кезіндегі клиникалық байқаудың қорытындысы бойынша, сүйектердің сынуын салу кезінде сүйек сынықтары арасына есте сақтау қабілеті бар фиксаторлы остеосинтезді күштеп салуды қолдану сүйектің тез бекуін қамтамасыз етеді және сауығу мерзімін тездетудің сенімділігін арттырады. Сүйек арқылы күштеп салынған остеосинтез ық сүйегінің сынығының асқынған кезінде де қолданылады.

### Summary

#### OSTEOSYNTHESIS SOCKET ON THE THERMO-MECHANICAL SHAPE MEMORY AND TRANSOSSEOUS OSTEOSYNTHESIS IN CASE OF FRACTURES OF PROXIMAL AND DISTAL SEGMENT OF THE HUMERUS IN CHILDREN OF SCHOOL AGE

Clinical examination of Surgical treatment of teenagers humeral bone joint fractures is analyses and inner tense osteosynther with memory effect was used, that provided the reliability of fixation ann allowed to shorten to a dreat extent the terms of rehabilitation. Through bone tense osteosynthes was, used after posttraumatic complications of numeral bone/ Key words inner tense osteosynthes, through bone tense osteosyntes.

Переломы плечевой кости составляют 42% от общего числа переломов верхних конечностей. Среди них изолированные переломы проксимального сегмента составляют 13,5%, диафизарные переломы 6-7%, переломы дистального сегмента плеча 70,2% множественные переломы и сочетанные повреждения с переломами плечевой кости встречаются в 9,6% случаев, последние 28,2% случаев сопровождаются травматическим шоком и острой кровопотерей (2,3,4). Вместе с тем, при свежих переломах плечевой кости ориентация детских травматологов-ортопедов исключительно на консервативные методы лечения и чрезкожный остеосинтез спицами, в известной степени оправданна у пациентов младшей возрастных групп, применительно к пациентам школьного возраста в 9-29% случаев обращается посттравматическими деформациями и несращениями (4,6,8,9,11). По мнению многих авторов, частота осложнений при травмах дистальной трети плечевой кости значительно чаще и сложнее, проявляется в виде деформаций, остаточных подвывихов, ограничение движения в локтевом суставе и может достигнуть 50% (3,6,11). К факторам, неблагоприятно влияющим на результаты лечения, относятся крайняя реактивность локтевого сустава у детей и склонность его к образованию гетеротопических оссификатов, после многократных и грубых репозиций. Этому способствуют использование недостаточно стабильных методов остеосинтеза и нарушение хирургической техники. Профилактикой гетеротопических оссификаций служит стабильная фиксация костных отломков и раннее начало разработки движения (9,11). Относительно лучшие результаты (по данным Шевцова и соавторов, в 100% случаев - хорошие и удовлетворительные) достигаются при чрезкостном напряженном остеосинтезе. Однако, чрезкостный остеосинтез сложен, трудоемок и обуславливает необходимость длительного пребывания больных в стационаре, в связи с чем, при свежих переломах плечевой кости у детей он применяется - вне специализированных центров - крайне редко. Столь же редко выполняется у них и внутренний накостный остеосинтез.

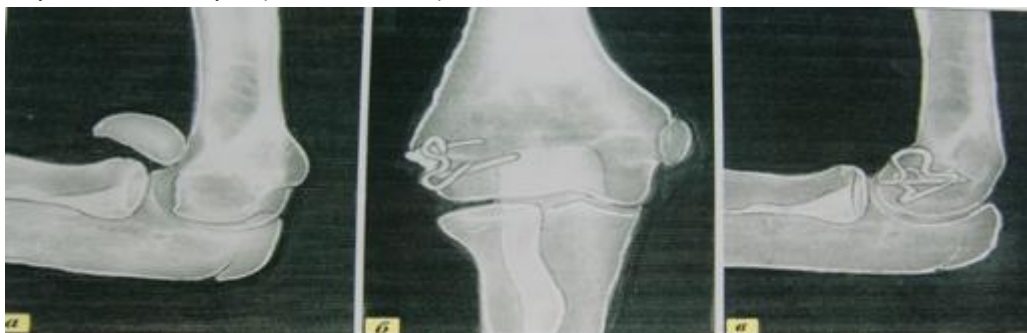Примечательно, что в руководстве по внутреннему остеосинтезу Мюллера и соавторов (Швейцария) вообще не рассматриваются особенности переломов костей у детей и не дается никаких рекомендаций детским травматологам-ортопедам по накостному остеосинтезу (вероятно, в связи с его высокой травматичностью). В тоже время, анатомо-физиологические особенности плечевой кости предполагают дифференцированную тактику лечения её повреждений у детей различных возрастных групп. Отсутствие единого обоснованного подхода к выбору оптимального метода лечения из разнообразия предложенных методов, недостаточная отработанность стратегии и техники реабилитационного периода приводят к тому, что результаты лечения детей и подростков с повреждениями плечевой кости оставляют желать лучшего.

Цель нашей работы - повышение эффективности хирургического лечения детей школьного возраста с околоуставными переломами дистального и проксимального сегментов плечевой кости на основе напряженного внутреннего и чрезкостного остеосинтеза.

Сведения о локализации и характере переломов плечевой кости систематизировались нами согласно международной Универсальной Классификации. Обобщены клинические наблюдения относительно 62 детей с часто встречающимися околоуставными переломами плечевой кости, лечившимися с 1998 года. У 52 из них был выполнен внутренний напряженный остеосинтез фиксаторами с эффектом памяти формы и у 10 чрезкостный на аппарате Илизарова. 3 (4,8%) - младшего школьного возраста, 37 (59,0%) - среднего и 22 (36,2%) - старшего школьного возраста. Внутренний напряженный остеосинтез при околоуставных унифокальных переломах проксимального сегмента плечевой кости был выполнен у 32 детей - 22 среднего и 10 старшего школьного возраста. Остеосинтез стягивающей скобой с памятью формы сочетался с одной двумя шинирующими спицами. После операции гипсовые повязки не накладывались. Поврежденную верхнюю конечность временно (до снятия швов) фиксировали повязкой Дезо,

либо сразу накладывалась «дисциплинирующая» 8-образная ватно-марлевая повязка (запястье-шея), через 10-14 дней извлекались спицы, а спустя 2-3 недели полностью прекращалась иммобилизация. После сращения переломов в сроке 3-6 мес после травмы, стягивающие скобы извлекались. В 4-х случаях родители детей отказались подвергать их повторной операции. За этими пациентами велось диспансерное наблюдение. Несмотря на то, что стягивающие скобы при остеосинтезе устанавливались через зону фиброзного хряща, рост поврежденных плечевых костей не нарушен, хотя сами скобы постепенно переместились на диафизарный сегмент. Внутренний напряженный остеосинтез фиксаторами с термомеханической памятью формы при переломах дистального сегмента плечевой кости был выполнена у 20 детей в т.ч. у 8 среднего и 12 старшего

школьного возраста. В 14 случаев у больных с околоустьевыми над и чрезмыщелковыми переломами (открытыми, либо несопоставимыми закрытыми методами) остеосинтез успешно осуществлен спаренными омегаобразными скобами с памятью формы. При неполных внутрисуставных переломах дистального сегмента плечевой кости (у 1 пациента блока и у 7 головчатого вывиха) остеосинтез также осуществлен с применением омегаобразных стягивающих скоб. После операции гипсовые повязки, как и у предыдущей группы больных не накладывались. Руку фиксировали 8 - образной ватно-марлевой повязкой (запястье-шея). Уже на 2-3 день после операции разрешались пассивные, а через 10 дней активные движения вы поврежденном локтевом суставе.



До операции

Через 6 недель

чрескостный остеосинтез аппаратом Илизарова был применен в лечении повреждений плечевой кости у 10 детей в т.ч. у 3-х младшего, у 6-ти среднего, и у 1 старшего школьного возраста. Аппарат Илизарова накладывался преимущественно по поводу ложных суставов и нерепонированных, неправильно срастающихся переломах, неадекватно леченных в ЦРБ по ме-

сту жительства и поликлиниках. Так у 2 детей (9 и 13 лет) ложные суставы сформировались после околоустьевых переломов проксимального сегмента плечевой кости (в обоих случаях репозиция не проводилась, а иммобилизация осуществлялась косыночными повязками).

Рентгенограммы больного К., 9 лет.



До операции

В аппарате

Через 10 недель

Длительность лечения больных в аппарате составила 10-12 недель. У обоих пациентов плечевые кости срослись, и восстановилась функция поврежденной конечности.

Остеосинтез в аппарате Илизарова применялся у пациента старшего школьного возраста при посттравматическом ложном суставе дистальной трети плечевой кости.

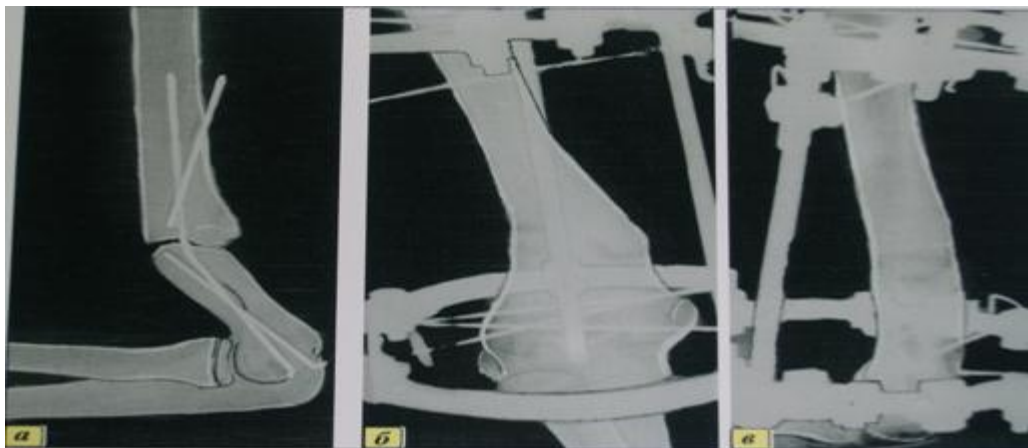
Достигнута консолидация и восстановление функций.

Остеосинтез аппаратом Илизарова был предпринят у 7 детей с неправильно срастающимися околоустьевыми над - и чрезмыщелковыми переломами дисталь-

ного сегмента плечевой кости в сроке от 2-4 недель после травмы, и в более отдаленные сроки со сформировавшейся патологией сустава (варусная, антирекурвационная деформация плечевой кости). В 2 случаях костные отломки были сопоставлены в аппарате Илизарова бескровно, в 6-ти случаях проводилась корригирующая остеотомия.

Отдаленные результаты лечения (в сроки от 1-3 лет) были изучены у 57 (92,0%) из 62 пациентов, в т.ч. у 47 леченных методом внутреннего напряженного остеосинтеза фиксаторами с памятью формы, и у 10-и у которых осуществляется чрескостный остеосинтез в аппарате Илизарова.

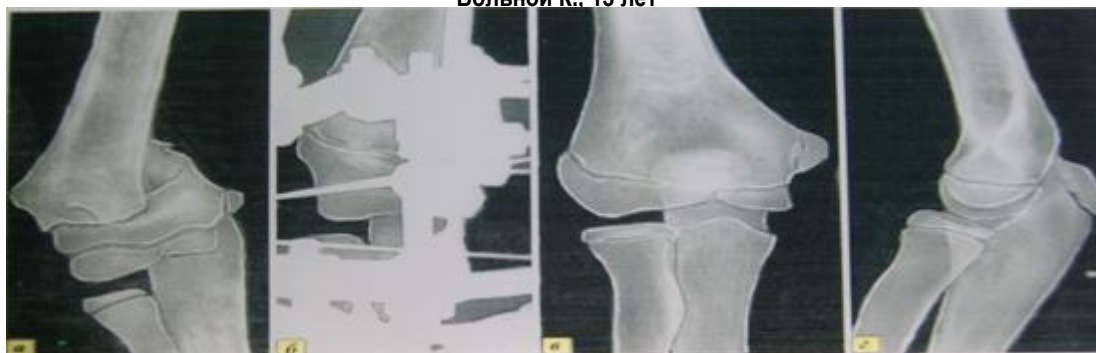Рентгенограммы больной Р., 15 лет



8 месяцев после остеосинтеза спицами

Спустя 12 недель после наложения аппарата Илизарова

Больной К., 13 лет



В результате лечения признаны: после остеосинтеза фиксаторами с термомеханической памятью - 100,0% случаев хорошими, после чрескостного остеосинтеза – у 9 хорошими и у 1 - удовлетворительными. Эти данные свидетельствуют о высокой эффективности обоих использованных нами методов напряженного остеосинтеза, а также, в целом, о правильности избранной тактики лечения детей. Внутренний напряженный остеосинтез фиксаторами с памятью формы позволял при свежих переломах одномоментно и прочно скрепить костные отломки, избавляя юных пациентов от необходимости длительного ношения гипсовых повязок, либо громоздкого аппарата внешней фиксации. Дети после краткого (7-10 дней) пребывания в стационаре быстро возвращались к привычной жизни, начинали посещать школу, полноценно общаться с родителями, учителями, сверстниками. Однако, при сложных открытых переломах, посттравматических деформациях и ложных суставах плечевой кости, т.е. в ситуациях, когда соображения комфортности и длительности пребывания больных в стационаре отодвигаются на второй план, показан преимущественно чрескостный дистракционно-компрессионный остеосинтез.

**Выводы**

1. Внутренний напряженный остеосинтез фиксаторами памятью формы применим и высоко эффективен при околосуставных переломах проксимального и дистального сегментов плечевой кости у детей школьного возраста - при условии рационального использования его методик.
2. При околосуставных унифокальных переломах и переломах-эпифизиолизах проксимального сегмента плечевой кости у детей показан остеосинтез стягивающими скобами с эффектом памяти формы в сочетании с 1-2 шинирующими спицами. При околосуставных пе-

реломах дистального сегмента плечевой кости показан остеосинтез стягивающими омегаобразными скобами.

3. Чрескостный напряженный остеосинтез в аппарате Илизарова показан, в основном, у детей с посттравматическими деформациями и несращениями плечевой кости, сопровождающимися мио- и артрогенными контрактурами, т.е. при тяжелых последствиях несостоятельного спицевого остеосинтеза, неадекватного консервативного лечения.

**Литература:**

1. Баиров Г.А., Улрих Э.В. Оперативное лечение последствия переломов в области локтевого сустава у детей - Труды II Всероссийского съезда травматологов и ортопедов - Л., 1973. - С.223-227.
2. Волков М.В., Тер-Егизаров Г.М., Стужина В.Т. Ошибки и осложнения при лечении переломов длинных трубчатых костей у детей и подростков. – М.,1978. – 114с.
3. Ерекешов А.Е. Клинико-патогенетическое обоснование и разработка новых методов лечения переломов плечевой кости у детей.- Автореферат, ДМН - Алматы, 2000. – С. 3-123.
4. Корж А.А., Бондаренко Н.С. Повреждение костей и суставов у детей.- Харьков,1994. – 198с.
5. Меркулов В.Н., Дорохин А.И. Нарушение консолидации костей при переломах у детей и подростков. Методы диагностики и лечения. – М., 2009. – 290с.
6. Меркулов В.Н., Багомедов Г.Г., Крупаткин А.И. Переломы головки мыщелка плечевой кости и их последствия у детей и подростков. – Рязань, 2010. – 345с.
7. Овсянкин О.В., Никитюк И.Е., Проценко Я.Н. Ошибки при лечении переломов в области локтевого сустава у детей и подростков // Актуальные проблемы детской травматологии и ортопедии.- СПб., 2004. - С.171-173.