

Получена: 09 Ноября 2023 / Принята: 15 Мая 2024 / Опубликовано online: 30 Июня 2024

DOI 10.34689/SH.2024.26.3.008

УДК 616-036.864:674.031.657.25

## ИССЛЕДОВАНИЕ РАНОЗАЖИВЛЯЮЩИХ СВОЙСТВ СУБСТАНЦИИ НА ОСНОВЕ РАСТЕНИЯ ЖУЗГУН (G15) В ЭКСПЕРИМЕНТЕ

**Женис Н. Сакуов<sup>1,2</sup>**, <https://orcid.org/0000-0002-9885-3778>

**Жанагуль Р. Хасенбекова<sup>1</sup>**, <https://orcid.org/0000-0002-1472-9412>

**Карлыгаш С. Калиева<sup>1</sup>**, <https://orcid.org/0000-0002-4163-6289>

**Индира К. Уызбаева<sup>1</sup>**, <https://orcid.org/0000-0003-4282-4799>

**Акмарал А. Жантуреева<sup>1</sup>**, <https://orcid.org/0000-0001-5063-6312>

**Гульнар Д. Жусупова<sup>1</sup>**, <https://orcid.org/0000-0002-7326-4002>

**Динар Ш. Таржанова<sup>1</sup>**, <https://orcid.org/0000-0002-3740-1874>

<sup>1</sup> НАО «Медицинский университет Астана», г. Астана, Республика Казахстан;

<sup>2</sup> Национальный Научный Центр Материнства и Детства, г. Астана, Республика Казахстан.

### Резюме

**Введение.** Использование лекарственных трав приобретает все большее значение как альтернативного лечения во многих странах для лечения ран и ожоговых травм. Растения из семейства Гречишных содержат биологические активные вещества различных классов природных соединений: флавоноиды, дубильные вещества, терпеноиды, аминокислоты, углеводы, микроэлементы, эфирные масла, что определяет их применение в народной медицине, как противовоспалительного средства и создает перспективы для дальнейшего экспериментального исследования.

**Цель исследования.** Оценка ранозаживляющего свойства субстанции G15, полученной из растения Жузгун семейства Гречишных на экспериментальной модели ожоговой раны у крыс.

**Материал и методы.** Субстанция предоставлена НИИ биоорганической химии ЕНУ имени Л.Н. Гумилева. На эмульсионной основе липодерма приготовлена мазь в 3-х концентрациях: 1%, 3% и 5% мази субстанции G.15. В качестве препаратов сравнения взяты 10% Метилурациловая мазь (производитель АОА «Биосинтез» Российская Федерация), Облепиховое масло (производитель ПК Фирма «Кызылмай» Республика Казахстан). Изучение ранозаживляющей активности субстанции *in vivo* проводили на модели ожоговой раны у крыс в 6 группах. Процесс регенерации ткани оценивали по срокам отторжения ожогового струпа, срокам эпителизации и полному заживлению раны на 1, 7, 14, 21 и 28-е сутки и результатам гистологического анализа среза тканей на 1, 15 и 30-е сутки исследования.

**Результаты.** Ранозаживление в опытных группах животных характеризовалось более лёгким течением процесса, купированием распространения некроза в глубокие слои кожи. В целом, наименьшие сроки заживления ожоговых ран отмечены при применении 5% мази субстанции и метилурациловой мази. Так в сравнении с контролем сроки заживления ран сократилось на 12,0 и 10,72 дней соответственно, менее выраженные данные в других опытных группах. Гистоморфологические исследования подтвердили динамику восстановления кожной ткани после ожога.

**Выводы.** Полученные данные свидетельствуют о том, что 5% мазь на основе субстанции G15 из растения Жузгун обладает ранозаживляющей активностью и превосходит по своей эффективности облепиховое масло, 1% и 3% мази субстанции и сопоставим по эффективности с метилурациловой мазью.

**Ключевые слова:** ожог, рана, субстанция Жузгун, регенерация.

### Abstract

## EXPERIMENTAL STUDY OF THE WOUND-HEALING PROPERTIES OF A SUBSTANCE BASED ON THE ZHUZGUN PLANT (G15)

**Zhenis N. Sakuov<sup>1,2</sup>**, <https://orcid.org/0000-0002-9885-3778>

**Zhanagul R. Khassenbekova<sup>1</sup>**, <https://orcid.org/0000-0002-1472-9412>

**Karlygash S. Kaliyeva<sup>1</sup>**, <https://orcid.org/0000-0002-4163-6289>

**Indira K. Uyzbaeva<sup>1</sup>**, <https://orcid.org/0000-0003-4282-4799>

**Akmaral A. Zhantureeva<sup>1</sup>**, <https://orcid.org/0000-0001-5063-6312>

**Gulnara D. Zhussupova<sup>1</sup>**, <https://orcid.org/0000-0002-7326-4002>

**Dinar Sh. Tarzhanova<sup>1</sup>**, <https://orcid.org/0000-0002-3740-1874>

<sup>1</sup> «Astana Medical University» NJSC, Astana, Republic of Kazakhstan;

<sup>2</sup> National Scientific Center of Motherhood and Childhood, Astana, Republic of Kazakhstan.

**Introduction.** The use of medicinal herbs is becoming increasingly important as an alternative treatment in many countries for the treatment of wounds and burn injuries. Plants from the Buckwheat family contain biologically active substances: flavonoids, tannins, terpenoids, amino acids, carbohydrates, trace elements, essential oils, which determines its use in traditional medicine as an anti-inflammatory agent.

**Aim of the study.** Evaluation of the wound-healing properties of the G15 substance from the Zhuzgun of the Buckwheat family an experimental model of a burn wound in rats.

**Materials and methods.** The substance was provided L.N. Gumilyov Eurasian National University. An ointment was prepared of Lipoderm: 1%, 3% and 5% ointment of substance G15. 10% Methyluracil ointment, Sea Buckthorn oil were taken as comparison drugs. The study of the wound-healing activity of the substance was carried out on burn wound model in rats in 6 groups. The process of tissue regeneration was assessed by the timing of burn scab rejection, the timing of epithelization and complete healing on days 1, 7, 14, 21 and 28. Results of histological analysis on days 1, 15 and 30 of the study.

**Results.** Wound healing in the experimental groups of animals was characterized by an easier course of the process, stopping the spread of necrosis into the deep layers of the skin. In general, the shortest healing time for burn wounds was observed when using 5% and methyluracil ointment. So, in comparison with control, the wound healing time was reduced by 12,0 and 10,72 days, respectively, less pronounced data in other experimental groups. Histomorphological studies confirmed the dynamics of skin tissue restoration after a burn.

**Conclusions.** The data obtained indicate that 5% ointment based on the substance from Zhuzgun has wound-healing activity, is superior in its effectiveness to sea buckthorn oil, 1% and 3% ointment, and is comparable in effectiveness to methyluracil ointment.

**Key words:** burn, wound, substance Zhuzgun, regeneration.

Түйіндеме

## ЖҮЗГҮН ӨСІМДІГІНІҢ НЕГІЗІНДЕГІ СУБСТАНЦИЯСЫНЫҢ ЖАРАНЫ ЕМДЕУ ҚАСИЕТІН ЭКСПЕРИМЕНТТІК ЗЕРТТЕУ (G15)

**Женис Н. Сакуов**<sup>1,2</sup>, <https://orcid.org/0000-0002-9885-3778>

**Жанагуль Р. Хасенбекова**<sup>1</sup>, <https://orcid.org/0000-0002-1472-9412>

**Карлыгаш С. Калиева**<sup>1</sup>, <https://orcid.org/0000-0002-4163-6289>

**Индира К. Уызбаева**<sup>1</sup>, <https://orcid.org/0000-0003-4282-4799>

**Акмарал А. Жантуреева**<sup>1</sup>, <https://orcid.org/0000-0001-5063-6312>

**Гульнар Д. Жусупова**<sup>1</sup>, <https://orcid.org/0000-0002-7326-4002>

**Динар Ш. Таржанова**<sup>1</sup>, <https://orcid.org/0000-0002-3740-1874>

<sup>1</sup> «Астана медициналық университеті» КеАҚ, Астана қ., Қазақстан Республикасы;

<sup>2</sup> Ана мен бала ұлттық ғылыми орталығы, Астана қ., Қазақстан Республикасы.

**Кіріспе.** Жаралар мен күйік жарақаттардың емінде дәрілік шөптерді қолдану көптеген елдерде альтернативті ем ретінде маңызы артып келуде. Қарақұмық тұқымдасының өсімдіктерінде табиғи қосылыстардың әртүрлі кластарындағы биологиялық белсенді заттар бар: флавоноидтар, таниндер, терпеноидтар, амин қышқылдары, көмірсулар, микроэлементтер, эфир майлары, бұл оның қабынуға қарсы зат ретінде дәстүрлі медицинада қолданылуын түсіндіреді және бұл өсімдіктерді одан әрі зерттеуге талпыныс береді.

**Зерттеу мақсаты.** Қарақұмық тұқымдасының Жүзгүн өсімдігінен алынған G15 субстанциясының жараны емдеу қасиетін егеуқұйрықтардағы күйік жарасының тәжірибелік үлгісі бойынша бағалау.

**Материалдар мен зерттеу әдістері.** G15 субстанциясын Л.Н.Гумилев атындағы Еуразия ұлттық университетінің биорганикалық химия ғылыми-зерттеу институты ұсынған. Липодерм эмульсиясының негізінде 3 концентрацияда G.15 затының жақпа майы дайындалды: 1%, 3% және 5%. Салыстырмалы препараттар ретінде 10% Метилурацил жақпа майы (өндіруші Биосинтез, РФ), шырғанақ майы (Қызылмай ПК фирмасының өнімі, ҚР) алынды. Субстанцияның *in vivo* жараларды емдеу белсенділігін зерттеу 6 топтағы егеуқұйрықтардағы күйік жарасының үлгісінде жүргізілді. Тіндердің регенерация процесі 1, 7, 14, 21 және 28-ші күндерде күйік қабыршағынан тазалану, эпителизация және жараның толық жазылу мерзімдері және зерттеудің 1, 15 және 30-шы күндерінде тіндердің кесінділерінің гистологиялық талдау нәтижелері бойынша бағаланды.

**Нәтижелер.** Жануарлардың тәжірибелік топтарында жараның жазылуы терінің терең қабаттарына некроздың таралуын тоқтататын процестің жеңіл жүруімен сипатталды. Жалпы күйік жараларының ең қысқа жазылу уақыты заттың 5% жақпа майын және метилурацил жақпа майын қолданғанда байқалды. Сонымен, бақылаумен салыстырғанда жараның жазылу уақыты сәйкесінше 12,0 және 10,72 күнге қысқарды, ал басқа эксперименттік топтарда жара жазылу уақыты ұзағырақ болды. Гистоморфологиялық зерттеулер күйіктен кейін тері тінінің қалпына келу динамикасын растады.

**Қорытындылар.** Алынған мәліметтер Жүзгүн өсімдігінен алынған G15 субстанциясының негізіндегі 5% жақпа майы жараны емдейтін әрекетке ие және өзінің тиімділігі бойынша шырғанақ майынан, 1% және 3% субстанция жақпа майынан жоғары және тиімділігі жағынан метилурацил жақпа майымен салыстыруға болатынын көрсетеді.

**Түйінді сөздер:** күйік, жара, жүзгүн заты, регенерация.

**Для цитирования / For citation / Дәйексөз үшін:**

Сакуов Ж.Н., Хасенбекова Ж.Р., Калиева К.С., Уызбаева И.К., Жантуреева А.А., Жусупова Г.Д., Таржанова Д.Ш. Исследование ранозаживляющих свойств субстанции на основе растения Жузгун (G 15) в эксперименте // Наука и Здравоохранение. 2024. Т.26 (3). С. 73-81. doi 10.34689/SH.2024.26.3.008

Sakuov Zh.N., Khassenbekova Zh.R., Kaliyeva K.S., Uyzbaeva I.K., Zhantureeva A.A., Zhussupova G.D., Tarzhanova D.Sh. Experimental study of the wound-healing properties of a substance based on the Zhuzgun plant (G15) // Nauka i Zdravookhranenie [Science & Healthcare]. 2024. Vol.26 (3), pp. 73-81. doi 10.34689/SH.2024.26.3.008

Сакуов Ж.Н., Хасенбекова Ж.Р., Калиева К.С., Уызбаева И.К., Жантуреева А.А., Жусупова Г.Д., Таржанова Д.Ш. Жузгун өсімдігінің негізіндегі субстанциясының жараны емдеу қасиетін эксперименттік зерттеу (G15) // Ғылым және Денсаулық сақтау. 2024. Т.26 (3). Б. 73-81. doi 10.34689/SH.2024.26.3.008

**Введение**

На данный момент имеется широкий арсенал лекарственных средств для лечения ожоговых ран. Однако, в условиях антибиотикорезистентности микрофлоры ран и изменений иммунологической реакции организма, сопровождающихся длительным заживлением ран, поиск средств, стимулирующих регенерацию, остается актуальным. Одним из путей, при изыскании новых средств для лечения ран и ожоговых травм, может явиться изучение опыта народной медицины, разнообразный арсенал которой к настоящему времени, экспериментально, еще мало изучен. В научной литературе имеются сведения, указывающие на выраженную биологическую активность препаратов из целого ряда растений, в частности, на их ранозаживляющее действие. В состав фитопрепаратов входят биологически активные вещества, участвующие в различных биохимических реакциях, что обуславливает комплексное действие фитопрепаратов на течение раневого процесса [1].

Флора Казахстана насчитывает более 6000 видов растений, из которых около 150 используется в медицинской практике. В этой связи, перспективным является поиск и изучение новых источников ценных биологически активных соединений, на основе ранее малоизученных растительных веществ [3,5].

Одним из видов сырья для получения препаратов и биологически активных добавок является растение Жузгун из семейства Гречишных, из которого получена субстанция G15. Растения из семейства Гречишных содержат биологические активные вещества различных классов природных соединений: флавоноиды, дубильные вещества, терпеноиды, аминокислоты, углеводы, микроэлементы, эфирные масла [14], что определяет их применение в народной медицине как противовоспалительного средства и перспективным для дальнейшего исследования.

**Цель исследования.** Оценка ранозаживляющего свойства субстанции G15, полученной из растения Жузгун семейства Гречишных на экспериментальной модели ожоговой раны у крыс.

**Материал и методы.** Объект исследования - субстанция G15, выделенная из растения Жузгун безлистный, семейства Гречишных, представляющая собой порошок коричневого цвета, без запаха, малорастворимого в воде. Субстанция предоставлена НИИ биоорганической химии ЕНУ имени Л.Н. Гумилева. На эмульсионной основе липодерм приготовлена мазь в 3-х концентрациях: 1%, 3% и 5% мази субстанции G.15. Концентрация 5% оказалась окончательной, так как при

повышении концентрации более 5%, из-за высокого содержания в составе субстанции дубильных веществ, мазь становилась неоднородной и вязкой. Мазь была изготовлена совместно с «Terra Pharm».

В качестве препаратов сравнения взяты Метилурациловая мазь – 10% мазь для наружного и местного применения, желтоватого цвета (производитель АОО «Биосинтез» Российская Федерация), Облепиховое масло (производитель ПК Фирма «Кызылмай» Республика Казахстан).

В исследовании по изучению ранозаживляющей активности субстанции использовались белые беспородные крысы, обоего пола, массой 220-250 г. Все животные содержались в условиях вивария АО «Медицинский университет Астана» Министерства здравоохранения Республики Казахстан. Условия содержания животных соответствовали общепринятым нормам, на стандартном пищевом рационе, со свободным доступом к воде.

Работу с животными проводили с соблюдением принципов биоэтики, методических подходов к контролю качества экспериментов (одобрено этической комиссией НАО МУА, протокол №6 от 12.11.2015 года), а также в соответствии с положениями «Европейской конвенции о защите позвоночных животных, используемых для экспериментальных и других научных целей» [10,2]. Из эксперимента животные выводились путем передозировки изофлурана.

**Методы исследования.**

Изучение ранозаживляющей активности субстанции *in vivo* на модели ожоговой раны у крыс.

Для изучения ранозаживляющего свойства субстанции на спине у крыс выбривался участок шерсти размерами 5,0х5,0 см. Под изофлурановым наркозом на следующий день к выбритому участку прикладывалась плоскодонная колба с водой, нагретой до 100°C, диаметром 4,0 см, в течение 60 секунд [8]. В эксперимент были включены 54 животных, по 9 крыс в каждой группе. Местное лечение ожоговых ран проводили открытым методом: ежедневно, однократно мазь наносилась тонким слоем на рану. Экспериментальные животные были разделены на 6 групп:

- 1 группа - контрольная (местное лечение не проводилось);
- 2 опытная группа - получавшая лечение 1% мазью на основе субстанции G.15;
- 3 опытная группа – лечение 3% мазью G.15;
- 4 опытная группа – лечение 5% мазью G.15;
- 5 группа - сравнения с метилурациловой мазью;
- 6 группа - также сравнения с облепиховым маслом.

Динамику заживления ожоговых ран оценивали по срокам отторжения ожогового струпа, срокам эпителизации и полному заживлению раны. Через сутки после создания ожоговой раны, а также на 7, 14, 21, 28-е сутки, измерялась площадь ожога по методу Поповой, для этого к ожоговой ране прикладывался прозрачный трафарет, на который наносился контур раны. Затем рисунок переводился на миллиметровую бумагу, и подсчитывалась площадь раны. Динамику сокращения площади ожоговой раны оценивали в процентах ( $Y_t$ ) по следующей формуле:

$$Y_t = 100 \times (S_0 - S_t) / S_0$$

где,  $S_0$  - начальная площадь раны;

$S_t$  - площадь раны на день исследования  $t$ .

Процент сокращения площади раневой поверхности за сутки ( $\Delta S$ ) по отношению к предыдущему результату проводили по следующей формуле:

$$\Delta S = (S - S_n) \times 100 / S_{xt}$$

где  $S$  - площадь раны при предыдущем исследовании;

$S_n$  - площадь раны при данном измерении;

$t$  - число дней между измерениями.

Гистоморфологическое исследование ожоговой раны.

Образцы для морфологического исследования отбирали на 1, 15 и 30 сутки, чтобы в поле зрения попадали участки здоровой и поврежденной кожи. Гистологические препараты готовили по общепринятой методике [21]. Для этого иссеченные части фиксировали в 10% растворе нейтрального формалина, дегидратировали в растворах этанола с восходящей концентрацией и заливали в парафиновые блоки. Из парафиновых блоков делали срезы толщиной 5-7 микрон на полуавтоматическом микротоме, срезы окрашивали гематоксилин-эозином [7].

Статистическая обработка полученных данных.

Статистическая обработка проведена по стандартным методикам [13]. Достоверность численных данных оценивали, используя критерий Стьюдента. Различия между группами считались статистически значимыми при  $p \leq 0,05$ .

#### Результаты.

Гистологическое исследование материала на 1-е сутки после нанесения термической травмы позволило определить глубину ожогового поражения соответствующей IIIA-IIIБ-степени клинической классификации ожогов с полным разрушением эпидермиса и соединительно тканной основы кожи. В подлежащих мягких тканях определялся протяженный коагуляционный мышечный некроз, местами распространяющийся до границы с жировой тканью.

Локальные изменения в ранах на 1-е сутки после формирования ожоговой модели во всех группах соответствовали 1 фазе раневого процесса: ожоговая рана была покрыта струпом, с признаками острого воспаления в виде отека, гиперемии, инфильтрации краев раны и окружающих тканей. В ходе лечения во всех группах до отпадения ожогового струпа различия в течении раневого процесса не было [6,9].

Так, в группе, где лечение проводили 5% мазью субстанции G15, отпадение ожогового струпа произошло на  $12,86 \pm 0,44$  сутки, в группе с метилурациловой мазью на  $13,57 \pm 0,46$  сутки, что имеет статистически значимые различия к данным контрольной группы ( $p < 0,05$ ).

В опытных группах, где применялись 1% и 3% мази субстанции G15 этот срок составил  $18,86 \pm 0,28$  и  $16,14 \pm 0,28$  дней соответственно, а в группе, где лечение проводили облепиховым маслом, ожоговый струп отпал на  $14,43 \pm 0,46$  день, что на 2-е суток позже в сравнении с опытной группой с 5% мазью субстанции. Все значения имеют статистически значимые различия по отношению к контролю (Таблица 1).

Таблица 1.

#### Динамика заживления ожоговых ран у лабораторных крыс разных групп (в днях) $M \pm m$ .

(Table 1. Dynamics of healing of burn wounds in laboratory rats of different groups (in days)  $M \pm m$ ).

Группы животных	Сроки отторжения струпа (дни)	Начало эпителизации (дни)	Полное заживление ран (дни)
Контроль	$24,0 \pm 0,78$	$25,0 \pm 0,33$	$41,86 \pm 0,28$
1% мазь субстанции	$18,86 \pm 0,28^{* \circ}$	$21,0 \pm 0,24^{* \circ}$	$38,86 \pm 0,28^{* \circ}$
3% мазь субстанции	$16,14 \pm 0,28^{* \circ}$	$18,14 \pm 0,28^{* \circ}$	$35,14 \pm 0,28^{* \circ}$
5% мазь субстанции	$12,86 \pm 0,44^{* \circ}$	$14,86 \pm 0,28^{* \circ}$	$29,86 \pm 0,28^{* \circ}$
Метилурациловая мазь	$13,57 \pm 0,46^*$	$16,14 \pm 0,28^*$	$31,14 \pm 0,28^*$
Облепиховое масло	$14,43 \pm 0,46^*$	$18,0 \pm 0,24^*$	$35,0 \pm 0,33^*$

Примечание: \* - статистически значимые отличия от контроля ( $p < 0,05$ )  
 ^ статистически значимые отличия с метилурациловой мазью ( $p < 0,05$ )  
 ° статистически значимые отличия с облепиховым маслом ( $p < 0,05$ )

Визуально при отслоении некротизированных тканей обнажалась раневая поверхность с умеренным серозно-фибринозным либо серозно-сукровичным отделяемым. В местах отторжения струпа обнаруживаются ярко-красные мелкозернистые грануляции. В группе контрольных животных, не получавших лечение, процесс отторжения струпа проходил крайне вяло, а если в отдельных участках и происходило отторжение струпа, то на обнаженной

поверхности имелись обильные сукровично-фибринозные или фибринозно-гнойные выделения. Макроскопическая характеристика ран различных групп животных на 14 сутки после нанесения травмы представлены в таблице 2.

С 14 по 20 сутки эксперимента различия в динамике заживления ожоговых ран между опытом и контролем, а также между опытными группами и группами сравнения неуклонно нарастают. Применение в качестве местного

лечения облепихового масла, 1% и 3% мази субстанции, приводило к некоторой отсрочке репаративных процессов по сравнению с 5% мазью субстанции и метилурациловой мазью, хотя по сравнению с контролем, эти опытные группы дают отчетливую положительную динамику. Микроскопия

показала, что в этих группах сохраняются в толще дермы множество сливающихся крупных, кистовидных полостей, выполненных серозной жидкостью. В дне раны определялся фибриноидный некроз, незрелая грануляционная ткань. В мышечной ткани сохраняются очаги некроза, воспаление.

Таблица 2.

**Макроскопическая характеристика ожоговых ран крыс на 14 сутки наблюдения.**

(Table 2. Macroscopic characteristics of burn wounds of rats on the 14th day of observation).

Признаки	Контрольная группа	1% мазь субстанции	3% мазь субстанции	5% мазь субстанции	Метил-урациловая мазь	Облепиховое масло
Сохранность ожогового струпа	Сохранен на большей части раневой поверхности	По краям раны сохраняется размягченный струп	По краям раны сохраняется размягченный струп	-	-	По краям раны сохраняется размягченный струп
Наличие гнойных масс	++	+	+	-	-	+
Состояние раневого дефекта	Покрыто фибринозно гнойным экссудатом	Покрыто фибринозно гнойным экссудатом	Бледно-розовое покрыто фибринозно гнойным экссудатом	Чистое содержит раневое отделяемое серозного характера	Чистое содержит раневое отделяемое серозного характера	Бледно-розовое покрыто фибринозно гнойным экссудатом
Наличие грануляции и их качество	-	-	Мелкозернистые грануляции у краев раны	Слегка кровоточащие грануляции полностью заполнили раневой дефект	Сливающие между собой островки мелкозернистых грануляции	Скудные грануляции у краев раны
Эпителизация	Отсутствует	Отсутствует	Отсутствует	Эпителиальный пласт розового цвета шириной 3-4 мм	Ширина эпителиального пласта 2-3 мм	Отсутствует

У животных, леченых 5% мазью субстанции и метилурациловой мазью на этом сроке наблюдалось полное очищение ран от некротизированных тканей. В краевых зонах раневого дефекта к 14 суткам опыта у крыс, леченных указанными препаратами, начинается активная эпителизация-врастание пластов молодого эпителия под элементы фибринозного налета. Гистоморфология тканей в этих группах на 15 сутки показала положительную динамику репаративных процессов в ране. Отмечается отслоение эпидермиса с образованием полостей, заполненных клеточно-тканевым детритом. В глубоких слоях дермы определяется грануляционная ткань с множественными капиллярами с умеренным количеством лейкоцитов, значительным количеством фибробластов и фиброцитов.

К 20 суткам эксперимента во всех группах крыс, получавших местное лечение, наблюдались более высокие темпы заживления, что отразилось на скорости заполнения раневого дефекта грануляциями и на скорости эпителизации ожоговой поверхности (Таблица 3).

Так, на фоне лечения 5% мазью субстанции, метилурациловой мазью и облепиховым маслом площадь ран к 21 суткам после нанесения ожоговой раны сократилась на 72,8%, 64,9% и 59,44% соответственно по сравнению с исходной площадью и составила 244,43±36,68 мм<sup>2</sup>, 294,71±34,38 мм<sup>2</sup> и

349,29±48,81 мм<sup>2</sup>, что статистически значимо с контрольной группой животных 759,86±32,68 мм<sup>2</sup> (p<0,01). Однако, в сравнении с опытными группами, где лечение проводили 1% и 3% мази субстанции, это разница оказалась недостоверной.

Процент уменьшения площади раневой поверхности за сутки ΔS соответственно увеличился. В контрольной группе и при применении 1%, 3% мази субстанции данный показатель составил 0,66%, 2,6%, 2,9%. На фоне лечения 5% мази субстанции процент сокращения площади составил 3,4%, а в случае применения метилурациловой мази и облепихового масла 3,09% и 2,8% соответственно.

К 28 суткам эксперимента в опытных группах, где в качестве местного лечения использовались 5% мази субстанции Жузгун и метилурациловая мазь, процессы заживления идут лучше, чем в остальных группах, площадь ожоговых ран у животных, составили 20,86±3,85 мм<sup>2</sup> и 31,57±8,75 мм<sup>2</sup>, что статистически значимо с контролем (p<0,05) и в группах, где лечение проводили 1% и 3% мазями субстанции и облепиховым маслом (p<0,05) (Рисунок 1).

Макроскопический анализ на 28 сутки эксперимента у всех животных, леченых 5% мазью субстанции и метилурациловой мазью отмечает практически полную эпителизацию раневого дефекта. В группе, где лечение

проводилось облепиховым маслом, эпителизация отсутствует лишь в центральном участке раны. В группах на фоне лечения 1% и 3% мазями субстанции, к

этому сроку эксперимента, полной эпителизации не отмечалось. В контрольной группе к 28 суткам на ожоговой поверхности сохраняется струп.

Таблица 3.

### Динамика сокращения площади ожоговых ран у лабораторных крыс, (мм<sup>2</sup>).

(Table 3. Dynamics of reduction in the area of burn wounds in laboratory rats, (mm<sup>2</sup>).

Группы животных	Сроки исследования (дни)													
	1 сутки		7 сутки				14 сутки				21 сутки		28 сутки	
	ΔS%	Y <sub>t</sub> %	ΔS%	Y <sub>t</sub> %	ΔS%	Y <sub>t</sub> %	ΔS%	Y <sub>t</sub> %	ΔS%	Y <sub>t</sub> %	ΔS%	Y <sub>t</sub> %		
Контроль	883,0±5,84	845,29±12,68	0,6	4,2	826,71±25,47	0,4	6,3	759,86±32,68	0,66	13,9	555,43±18,25	1,3	37,0	
1% мазь субстанции	852,86±23,27	800,43±33,44 <sup>1</sup>	0,8	6,1	731,14±37,66 <sup>^</sup>	1,0	14,2	376,57±46,8 <sup>**1</sup>	2,6	55,8	187,71±33,82 <sup>**^</sup>	2,7	77,99	
3% мазь субстанции	851,43±13,98	802,57±22,35 <sup>1</sup>	0,8	5,7	724,71±26,3 <sup>^</sup>	1,06	14,8	316,71±35,52 <sup>**</sup>	2,9	62,8	183,71±2,01 <sup>**^</sup>	2,8	78,4	
5% мазь субстанции	898,43±22,2	851,71±29,03	0,7	5,2	481,29±47,22 <sup>**1</sup>	3,13	46,4	244,43±36,68 <sup>**</sup>	3,4	72,8	20,86±3,85 <sup>1</sup>	3,4	97,68	
Метилурациловая мазь	840,71±22,62	825,43±21,86	0,2	1,8	525,57±48,15 <sup>**</sup>	2,6	37,5	294,71±34,38 <sup>**</sup>	3,09	64,9	31,57±8,75 <sup>**1</sup>	3,43	96,24	
Облепиховое масло	861,29±19,38	826,71±25,47	0,7	4,0	631,14±42,41 <sup>**</sup>	1,9	26,72	349,29±48,81 <sup>**</sup>	2,8	59,44	130,29±24,92 <sup>**^</sup>	3,0	84,87	

Примечание: \* статистически значимые отличия с контролем p<0,05, \*\* - p<0,01  
<sup>^</sup> статистически значимые отличия с метилурациловой мазью p<0,05  
<sup>1</sup> статистически значимые отличия с облепиховым маслом p<0,05

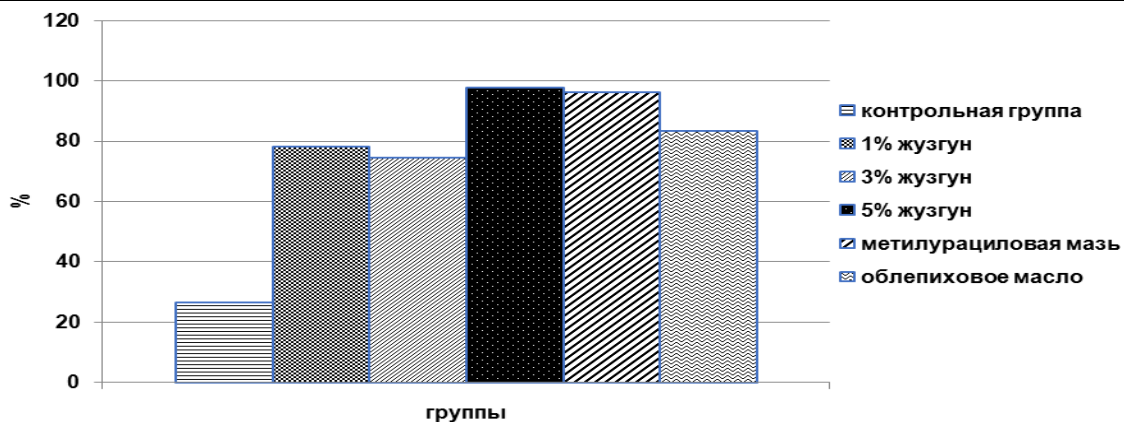


Рисунок 1. Динамика сокращения площади ожоговой раны на 28 сутки по сравнению с начальной площадью, % (p<0,05).

(Figure 1. Dynamics of reduction in the area of the burn wound on the 28th day compared to the initial area, % (p<0.05)).

Результаты макроскопического анализа находят подтверждение в гистоморфологии тканей термического ожога крыс, сделанной на 30-е сутки исследования. В гистологическом срезе раны контроля мы наблюдаем подрастание эпидермиса, в краях ожоговой раны неглубокий дефект с фибрином, лейкоцитами. В толще дермы разрастание соединительной ткани, липоматоз, умеренная лейкоцитарная инфильтрация. Зона некроза замещена соединительной и жировой тканью (Рисунок 2). Полное заживление раны произошло только к 40 дню [12,4,15].

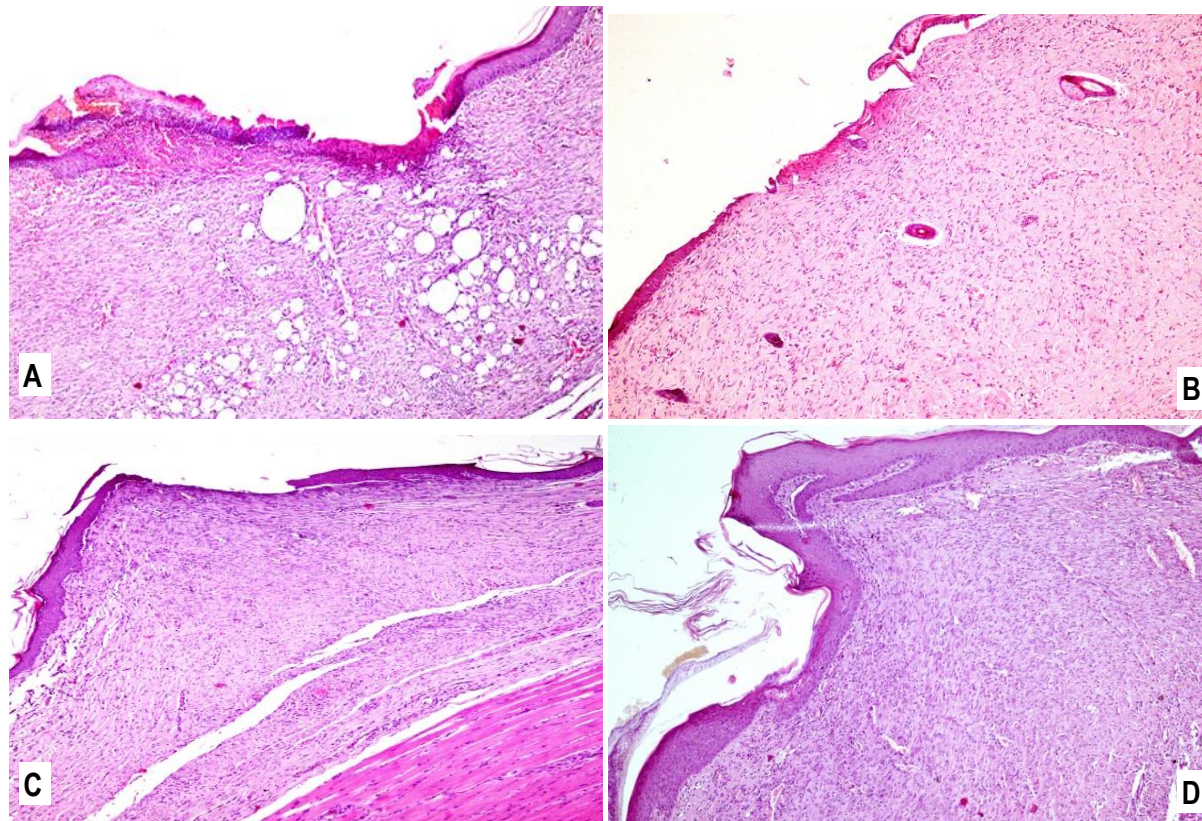
Применение исследуемых средств ускорило процесс заживления ожоговой раны с различной динамикой. Микроскопия тканей в опытных группах с лечением 1% и 3% мазью на 30-е сутки показала

полную эпителизацию ожогового дефекта, эпидермис с признаками кератоза и акантоза, на границе с дермой умеренное полнокровие сосудов, рассеянная лейкоцитарная инфильтрация, ткань дермы склерозирована. В глубоких слоях дермы умеренный отек, лейкоцитарная, лимфоцитарная инфильтрация, очаги фиброза. Полное заживление раны в этих группах происходило только к 38 дню исследования [20,17,15].

В группе, где местное лечение проводилось 5% мазью на 30-е сутки, определялась зрелая соединительная ткань, зона ожога с рубцовыми тканями, эпидермис в центре с небольшим дефектом, в дне раны лейкоцитарная инфильтрация. На границе с мышечной тканью фиброз и некроз сосудов, полнокровие, умеренный отек, лейкоцитарная,

лимфоцитарная инфильтрация. Данная картина характерна для гистоморфологии раны у крыс с метилурациловой мазью, где регенеративные процессы кожи проходили в аналогичной динамике. Процесс заживления раны в данной группе животных, происходил активнее, чем в других опытных группах и составил 29 дней. В другой группе сравнения с облепиховым маслом на 30-е сутки определяется полная эпителизация поверхности ожоговой раны.

Эпидермис продуцирует кератин, неравномерной толщины с акантатическими выростами. На границе с дермой множественные полнокровные капилляры. Зона некроза замещена зрелой грануляционной тканью с участками фиброза. Визуализируется отек мышечной ткани, сохраняются участки некроза отдельных мышечных клеток и окончательный процесс регенерации тканей происходил только к 35 дню (Рисунок 2).



**Рисунок 2. Ожоговая рана на 30-е сутки эксперимента. Окраска гематоксилин-эозин, ув x100**

**А - контрольная группа. Замещение зоны некроза соединительной и жировой тканью. В- 5 % мазь субстанции.**

**Небольшой дефект эпидермиса в центре ожоговой раны. С- метилурациловая мазь. D - облепиховое масло.**

*(Figure 2. Burn wound on the 30th day of the experiment. Hematoxylin-eosin staining, UV x100. A - control group. Replacement of the necrosis zone with connective and fatty tissue. B- 5% ointment substance. A small epidermal defect in the center of the burn wound.*

*C-methyluracil ointment. D - sea buckthorn oil).*

**Обсуждение.** Использование лекарственных трав приобретает все большее значение как альтернативное лечение во многих странах при различных заболеваниях. Хорошо известно, что лекарственные средства на основе растений применяются также в лечении ран и ожогов. По сравнению со стандартным лечением применение лекарственных растений имеет меньше побочных эффектов, менее токсично и экономически более эффективный вариант [19,16].

Предварительные исследования острой и хронической токсичности субстанции G15, полученной из растения *Calligonum arhyllum*, позволило отнести его к 5 классу токсичности, т.е. к разряду малотоксичных веществ [11], что позволило провести дальнейшие исследования по специфической активности субстанции. Применение мази на основе субстанции растения Жугун для лечения термического ожога показало позитивное действие на течение раневого процесса, имеющего гистоморфологическое подтверждение.

Динамика заживления ожоговой раны в опытных группах животных характеризовалась более лёгким течением процесса, купированием распространения некроза в глубокие слои кожи. В целом, наименьшие сроки заживления ожоговых ран отмечены при применении 5% мази субстанции и известного своими регенеративными свойствами метилурациловой мази. Так в сравнении с контролем сроки заживления ран сократились на 12,0 ( $p < 0,05$ ) и 10,72 ( $p < 0,05$ ) дней соответственно. В группах, где местное лечение проводилось 1%, 3% мазями субстанции и облепиховым маслом сроки заживления раны так же приводили к статистически значимому сокращению показателей по сравнению с контролем ( $p < 0,05$ ), но хуже, чем в группах, где лечение проводилось 5% мазью субстанции и метилурациловой мазью [18,15].

Гистоморфологически показано, что для опытной группы с 5% мазью характерно более равномерное созревание грануляционной ткани, отсутствие гнойно-некротических осложнений в процессе заживления,

ускорение темпов эпителизации, сокращение сроков заживления, что сопоставимо с показателями группы, получавшей лечение препаратом сравнения метилурациловой мазью. Данные гистологического исследования подтверждают противовоспалительный и регенеративный эффект растения Жузгун, что связано напрямую с биологически активными веществами входящими в его состав (флавоноиды, дубильные вещества, терпеноиды, аминокислоты, углеводы, микроэлементы, эфирные масла).

Исходя из вышеописанного, выраженность регенеративных процессов по группам распределилась следующим образом: 5% мазь  $\geq$  метилурациловая мазь > облепиховая мазь  $\geq$  3% мазь > 1% мазь > контроль (без лечения).

**Выводы.** Таким образом, полученные данные свидетельствуют о том, что 5% мазь на основе субстанции G15 из растения Жузгун обладает ранозаживляющей активностью и превосходит по своей эффективности облепиховое масло, 1% и 3% мази субстанции и сопоставим по эффективности с метилурациловой мазью.

**Вклад авторов:** Сакуов Ж.Н., Хасенбекова Ж.Р., Калиекова К.С., Уызбаева И.К., Жантуреева А.А. - проведение эксперимента, фиксация и интерпретация первичных данных, написание статьи и статистическая обработка материала, переписка с редакцией журнала. Жусупова Г.Д., Таржанова Д.Ш. - научное руководство, внесение замечаний в драфт версию, утверждение итоговой версии.

**Финансирование:** Сторонними организациями финансирования не осуществлялось.

**Конфликт интересов:** Авторы заявляют об отсутствии конфликта интересов.

**Сведения о публикации:** Данный материал не был опубликован в других изданиях и не находится на рассмотрении в других издательствах.

#### Литература:

1. Анапина Б.У., Мухамбетов Д.Д., Алозян Н.С. Динамика заживления ожоговых ран при применении олеогеля "Дарменин". Астана медициналық журналы. 2005. №2. С.163-166.
2. Европейская Конвенция о защите позвоночных животных, используемых для экспериментов или в иных научных целях. Страсбург, 18 марта 1986 г. URL: <http://ecologysite.ru/norms/item/569> (дата обращения: 14.04.2014 г.).
3. Жумадилов Д.Ш., Барышев Б.Б., Мухамбетов Д.Д. Влияние оксим пиностробина (*Populus balsamifera*) на эффективность ранозаживляющего действия у экспериментальных животных. Астана медициналық журналы. 2014. №2. С.136-140.
4. Иванкова Ю.О., Абисалова И.Л., Локарев А.В. Морфологическая оценка эффективности мазей, содержащих фермент коллагеназу, на термический ожог в эксперименте. Фундаментальные исследования. 2012. № 8-2. С. 466-469.
5. Имамбаев М.С. Современное состояние казахстанской фитотерапии и фитотерапии. Фармация Казахстана. 2008. №10. С. 33-36.
6. Лебедева С.Н., Тыхеев А.А., Шалбуев Д.В., Тумурова Т.Б., Баяржаргал М., Жамсаранова С.Д. Оценка репаративной эффективности коллагеновых матриц на

модели термического ожога. Acta biomedica scientifica. 2022. 7(1): 220-231. doi: 10.29413/ABS.2022-7.1.25.

7. Меркулов Г.А. Курс патогистологической техники. Л.: Медицина, 1969. 424 с.

8. Парамонов Б.А., Чеботарев В.Ю. Методы моделирования термических ожогов кожи при разработке препаратов для местного лечения. Бюллетень экспериментальной биологии и медицины. 2002. 134(11): 593-597.

9. Писарева О.А., Кубышкин А.В., Бессалова Е.Ю., Макашиш Т.П., Фомочкина И.И., Чегодарь Д.В. Экспрессия маркеров апоптоза и воспаления в коже крыс при лечении экспериментальных термических ожогов наносеребром и его комбинацией с ингибитором протеиназ. Тихоокеанский медицинский журнал. 2020.(2):56-60. doi.org/10.34215/1609-1175-2020-2-56-60.

10. Руководство по лабораторным животным и альтернативным моделям в биомедицинских исследованиях: учеб. пособие для системы медицинского и фармацевтического послевузовского образования. под ред. Каркищенко Н.Н., Грачева С.В. М.: Профиль. 2010. 358с.

11. Сакуов Ж.Н., Мухамбетов Д.Д., Гурицкая Г.М., Жусупова Г.Д., Терликпаева С.К. Определение острой токсичности субстанции растения рода *Calligonum*. Сборник избранных статей XX и XXI международных научно-практических конференции «Высокие технологии, фундаментальные и прикладные исследования в физиологии и медицине». Санкт-Петербург. 2016. С. 135-138.

12. Убайдуллаева В.У., Камбаров У.Р., Фаязов А.Ж., Юнусов Х.Э. Морфологический контроль заживления термических ожогов кожи в эксперименте. Вестник экстренной медицины, 2020, Т.13, №6. С.57-66.

13. Углов Б.А., Кательников Г.П. Основы статистического анализа и математического моделирования в медико-биологических исследованиях. Самара: Наука, 1994. 170 с.

14. Хамзина Г.С., Алижанов М.М., Сулейменов Е.М., Рахмадиева С.Б. Фитохимическое исследование *Calligonum tetrapertum*. Шоқан тағылымы -13 ғылыми конф. материалдары. Көкшетау. 2008. 70-73 б.

15. Abdulaziz S. Al-Roujayeey Naringenin improves the healing process of thermally-induced skin damage in rats. Journal of International Medical Research 2017. Vol. 45(2) 570-582.

16. Alqasoumi S.I., Yusufoglu H.S., Alam A. Antiinflammatory and wound healing activity of fagonia schweinfurthii alcoholic extract herbal gel on albino rats. African J Pharm Pharmacol. 2011. 5(17): 1996-2001.

17. Dandan Hao, Mahtab Nourbakhsh Recent Advances in Experimental Burn Models// Biology. 2021. 10(6), 526; doi.org/10.3390/biology10060526.

18. Davenport L. et al. A new model for standardising and treating thermal injury in the rat. Methods X. 2019. 6. 2021-2027.

19. Eyaldeva C.V., Neha D., Momin M., Sailee K., Gandhi S.S., Bhatt L.K. Wound healing efficacy of a poly herbal topical gel in rat models of excision wound, incision wound and thermal burn injury. Int J Pharm Sci & Res. 2022. 13(4): 1715-25. doi: 10.13040/IJPSR.0975-8232.13(4).1715-25.

20. Sharma R., Yeshwante S., Vallé Q., Hussein M.,



Thombare V., McCann S.M. et al. Rat Burn Model to Study Full-Thickness Cutaneous Thermal Burn and Infection. *J Vis Exp*. 2022. Aug 23;(186). doi: 10.3791/64345.

21. Wayt R., MacIarson T., Newman W. *Histology. Modern principles and methods*. Elsevier. 1996. 323 p.

#### References [1-14].

1. Anapina B.U., Muhambetov D.D., Apozjan N.S. Dinamika zashivleniya ozhogovykh ran pri primenenii oleogelya "Darmenin" [Dynamics of healing of burn wounds when using Darmenin oleogel]. *Astana meditsinalyrik zhurnaly* [Astana medical journals]. 2005. №2. pp.163-166. [in Russian]

2. Evropeiskaya Konventsiya o zashhite pozvonochnykh zhivotnykh, ispol'zuemykh dlya eksperimentov ili v inykh nauchnykh tselyakh Strasburg, 18 marta 1986 g. [European Convention for the Protection of Vertebrate Animals Used for Experimental or Other Scientific Purposes Strasbourg, March 18, 1986 [Electronic resource]. Access mode] URL: <http://ecologysite.ru/norms/item/569> (accessed:14.04.2014 g.). [in Russian]

3. Zhumadilov D.Sh., Baryshev B.B., Muhambetov D.D. Vliyaniye oksim pinostrobin (Populus balsamifera) na effektivnost' ranozashivlyayushhego deistviya u eksperimental'nykh zhivotnykh [The influence of pinostrobin oxime (Populus balsamifera) on the effectiveness of wound healing in experimental animals]. *Astana meditsinalyrik zhurnaly* [Astana medical journals]. 2014. №2. pp.136-140. [in Russian]

4. Ivankova Ju.O., Abisalova I.L., Lokarev A.V. Morfologicheskaya otsenka effektivnosti mazei, sodержashhikh ferment kollagenazu, na termicheskii ozhog v eksperimente [Morphological assessment of the effectiveness of ointments containing the enzyme collagenase on thermal burns in an experiment]. *Fundamental'nye issledovaniya* [Fundamental Research] 2012. № 8-2. pp. 466-469. [in Russian]

5. Imambaev M.S. Sovremennoe sostoyaniye kazakhstanskoi fitofarmakologii i fitoterapii [Current state of Kazakhstan phytopharmacology and herbal medicine]. *Farmatsiya Kazakhstana*. [Pharmacy of Kazakhstan]. №10. 2008. pp. 33-36. [in Russian]

6. Lebedeva S.N., Tyheev A.A., Shalbuev D.V., Tumurova T.B., Bajazhargal M., Zhamsaranova S.D. Otsenka reparativnoi effektivnosti kollagenovykh matrits na modeli termicheskogo ozhoga [Evaluation of the reparative effectiveness of collagen matrices in a thermal burn model]. *Acta biomedica scientifica*. 2022. 7(1): 220-231. doi: 10.29413/ABS.2022-7.1.25. [in Russian]

7. Merkulov G.A. *Kurs patogistologicheskoi tekhniki* [Pathohistological technique course]. L.: Medicina, 1969. 424p. [in Russian]

8. Paramonov B.A., Chebotarev V.Ju. Metody modelirovaniya termicheskikh ozhogov kozhi pri razrabotke preparatov dlya mestnogo lecheniya [Methods for modeling

thermal skin burns when developing drugs for local treatment]. *Byulleten' eksperimental'noi biologii i meditsiny* [Bulletin of experimental biology and medicine]. 2002. 134(11): 593-597. [in Russian]

9. Pisareva O.A., Kubyshekin A.V., Bessalova E.Ju., Makalish T.P., Fomochkina I.I., Chegodar' D.V. Ekspressiya markerov apoptoza i vospaleniya v kozhe krysa pri lechenii eksperimental'nykh termicheskikh ozhogov nanoserebrom i ego kombinatsiei s inhibitorom proteinaz [Expression of markers of apoptosis and inflammation in the skin of rats during the treatment of experimental thermal burns with nanosilver and its combination with a proteinase inhibitor]. *Tikhookeanskii meditsinskii zhurnal* [Pacific Medical Journal]. 2020 (2):56-60. doi.org/10.34215/1609-1175-2020-2-56-60. [in Russian]

10. *Rukovodstvo po laboratornym zhivotnym i al'ternativnym modelyam v biomeditsinskikh issledovaniyakh: ucheb. posobie dlya sistemy meditsinskogo i farmatsevticheskogo poslevuzovskogo obrazovaniya* [Guide to laboratory animals and alternative models in biomedical research: textbook. manual for the system of medical and pharmaceutical postgraduate education]. pod red. Karkishhenko N.N., Gracheva S.V. M.: Profil'. 2010. 358 p. [in Russian]

11. Sakuov Zh.N., Muhambetov D.D., Gurckaja G.M., Zhusupova G.D., Terlikpaeva S.K., Opređenje ostroi toksichnosti substantsii rasteniya roda Calligonum [Determination of acute toxicity of a substance from a plant of the genus Calligonum]. *Sbornik izbrannykh statej HH i XXI mezhdunarodnykh nauchno-prakticheskikh konferentsii «Vysokie tekhnologii, fundamental'nye i prikladnye issledovaniya v fiziologii i medicine»* [Collection of selected articles from the XX and XXI international scientific and practical conferences "High technologies, fundamental and applied research in physiology and medicine"]. Sankt-Peterburg. 2016. pp. 135-138. [in Russian]

12. Ubajdullaeva V.U., Kamilov U.R., Fajazov A.Zh., Junusov H.Je. Morfologicheskii kontrol' zashivleniya termicheskikh ozhogov kozhi v eksperimente [Morphological control of the healing of thermal skin burns in an experiment]. *Vestnik ekstrennoi meditsiny* [Bulletin of Emergency Medicine]. 2020, tom 13, №6. pp.57-66 [in Russian]

13. Uglov B.A., Katel'nikov G.P. *Osnovy statisticheskogo analiza i matematicheskogo modelirovaniya v mediko-biologicheskikh issledovaniyakh*. [Fundamentals of statistical analysis and mathematical modeling in biomedical research]. Samara: Science. 1994. 170 p. [in Russian]

14. Hamzina G.S., Alizhanov M.M., Sulejmenov E.M., Rahmadieva S.B. Fitokhimicheskoe issledovaniye Calligonum tetrapertum [Phytochemical study of Calligonum tetrapertum]. *Shokan tagylymy - 13 gylymi konferentsiya* [Materials 13 science conference «Shokan tagylymy»]. Kokshetau. 2008. pp. 70-73. [in Russian]

#### Контактная информация:

**Хасенбекова Жанагуль Рахимберлиевна** – заведующая учебно-исследовательской лаборатории кафедры фармакологии НАО «Медицинский университет Астана», г. Астана, Республика Казахстан.

**Почтовый адрес:** Республика Казахстан, 010000, г. Астана, ул. Сары-Арка 33.

**E-mail:** zhanagul.khassenbekova@gmail.com

**Телефон:** 8 777 772 78 16