

УДК 616.37-007.43-053.2-089

С.А. Изнаиров

КГП на ПХВ «Центр Матери и Ребенка», г. Усть-Каменогорск

## СЛУЧАЙ УСПЕШНОГО ЭНДОСКОПИЧЕСКОГО ЛЕЧЕНИЯ ПРАВСТОРОННЕЙ ДИАФРАГМАЛЬНОЙ ГРЫЖИ У РЕБЕНКА 12 ЛЕТ

### Аннотация

В соответствии с зарубежными и отечественными литературными данными частота случаев диафрагмальной грыжи достигает 1: 2000-1: 3000. Правосторонняя диафрагмальная грыжа встречается в 19-22% наблюдений. Смертность, по мнению западных авторов, достигает 46-80%. Остается открытым вопрос о сроках и методах эффективного оперативного лечения диафрагмальных грыж.

**Ключевые слова:** диафрагмальные грыжи, малоинвазивные эндоскопические методы, эффективность лечения.

Диафрагмальная грыжа — перемещение органов брюшной полости в грудную клетку через естественные или патологические отверстия в грудобрюшной преграде. В отличие от грыж других локализаций диафрагмальные грыжи не всегда содержат весь комплекс обязательных компонентов, как грыжевой мешок и грыжевые ворота. Диагноз, обычно выставляется сразу же после рождения, или устанавливается антенатально, но по данным разных авторов, в 5-25% случаев, диагноз выставляется в более поздние сроки.

В «Центре Матери и Ребенка» г. Усть-Каменогорска проводятся операции, как традиционными доступами, так и эндоскопические, эндовидеокомплексом фирмы «Karl Storz» с 2007г, распределенного по республиканской программе.

*Пример.* К нам обратился ребенок, девочка, М., 12 л, из района, с жалобами на периодические боли в животе, больше в правом подреберье и эпигастрии, периодически одышку, болевой синдром периодического характера, отставание в физическом развитии. Данный ребенок часто лечился по поводу хронического бронхита, пневмонии, мучился от изжоги и периодической рвоты после физических нагрузок, дискинезии желчевыводящих путей.

Методами диагностики явились: тщательный сбор жалоб и анамнеза, объективный осмотр, рентгенография, сонологическое исследование грудной клетки и брюшной полости, общеклинические лабораторные исследования, после чего установлен диагноз истинной правосторонней диафрагмальной грыжи. Треть правой доли печени находилась в грудной клетке.

Данному ребенку было решено провести торокоскопическую герниорафию. Период предоперационной подготовки составил 2 дня. Положение на операционном столе на левом боку, доступы из трех типичных точек: передняя, задняя и средне-подмышечные линии. При торокоскопии выявлен выраженный спаечный процесс в нижних отделах с сдавлением нижней доли правого легкого. После адгезиолизиса и мобилизации купола диафрагмы нижняя доля легкого расправилась, от-

четливо определилось выпячивание диафрагмы. Далее, поэтапно наложены интрокорпоральные гофрирующие швы викрилом №00, что привело к ликвидации диафрагмальной грыжи. Установление плеврального дренажа.

Длительность операции составила 60 минут. Послеоперационный период протекал гладко. Проводилась антибактериальная терапия одним антибиотиком в возрастной дозировке, анальгетики, лечебная физкультура, местная обработка ран. Плевральный дренаж удален через 2-е суток после операции. Осложнений не было. На контрольной обзорной рентгенографии грудной клетки и брюшной полости, ранее имеющихся изменений не определялось. Четко прослеживается купол диафрагмы на уровне 6-7 межреберья. Ребенок выписан на 5-е сутки после операции в удовлетворительном состоянии. Длительность пребывания в стационаре составила 7 суток. В катмнезе ребенок активен, не испытывает ранее имевшихся жалоб, не отстает в физическом развитии от сверстников.

### Выводы:

1. Малоинвазивность эндоскопических методов коррекции диафрагмальных грыж является методом выбора особенно у детей старшей возрастной группы.
2. Длительность операции и сроки нахождения в стационаре значительно сокращаются.
3. Безболезненный восстановительный период.

### Литература:

1. Дронов А.Ф., Поддубный И.В., Котловский В.И. Эндоскопическая хирургия у детей. – Москва. – 2002. – 165с.
2. Лёнюшкин А.И. Руководство по педиатрии, Москва, 2006. -
3. Исаков Ю.Ф., Степанов Э.А., Гераскин В.И. Руководство по торокальной хирургии у детей. Москва – 1978.
4. Ашкрафт К.У., Холдер Т.М. Детская хирургия, Первое издание на русском языке. ИЧП «Хардфорд» Санкт-Петербург, - 1996. Т1., - Гл.19.

### Тұжырым

**12 ЖАСТАҒЫ БАЛАДА ОНЖАҚТЫ ДИАФРАГМАНЫҢ ЖАРЫҒЫН ЭНДОСКОПИЯ ЖОЛЫМЕН ОНТАЙЛЫ ЕМДЕУ**  
С.А. Изнаиров

**КММ ШЖК «Ана мен бала орталығы», Өскемен қ.**

Шетел және отандық әдебиеттер деректеріне сүйенсек диафрагмалық жарықтар, олі туган нәрестелерді қоса алғанда - жиілігі 1:2000 – 1:3000 жетеді. Осылардың ішінде оң жақтық диафрагмалық жарықтар 19-22% жағдайда кездеседі. Батыс елдер мәліметтері бойынша олім көрсеткіші 40-80% көрсетеді. Бірінғай тиімді жүйелік емнің жоқтығы оперативтік емнің қай мерзімде және әдістерінің қалай қолдануына сурақ тудыра.

**Негізгі сөздер:** диафрагма жарықтары, эндоскопиялық әдістер, емдеу әсері.

Summary  
**CASE OF SUCCESSFUL ENDOSCOPIC TREATMENT  
 RIGHT-SIDED DIAPHRAGMATIC HERNIA IN A CHILD 12 YEARS**  
 S.A. Iznairov

Centre of Mother and Child, Ust-Kamenogorsk

According to the foreign and domestic literature frequency of diaphragmatic hernia reaches 1: 2000-1: 3000, including the pathology of the stillborn, with right-sided diaphragmatic hernia occurs in 19-22% of observations. Fatality, according to Western authors, is 46-80%. The lack of a single effective treatment leaves the question of the timing and methods of operative treatment.

**Key words:** diaphragmatic hernias, low invasive endoscopic methods, effectiveness of treatment.

УДК 616.346-616.381-002-089-053.2

Р.Ж. Рахимова, К.К. Рахимжанов, Б.Б. Тулькубаев, С.А. Изнаиров, А.О. Сураужанова, Е.Р. Шокаев, Р.Н. Жакупов, Д.Е. Кожекенов

КГП на ПХВ «Центр Матери и Ребенка», г. Усть-Каменогорск

## ОПЫТ ЛЕЧЕНИЯ АППЕНДИКУЛЯРНОГО ПЕРИТОНИТА У ДЕТЕЙ

### Аннотация

*Аппендикулярный перитонит обычно встречается у детей, поступивших в больницу на более поздних стадиях заболевания. Разлитой перитонит и аппендикулярный инфильтрат являются наиболее частыми и тяжелыми осложнениями острого аппендицита. Диффузный перитонит развивается при наличии деструктивных форм аппендицита, и является следствием распространения воспалительного процесса в брюшине из-за проницаемости или перфорации стенок аппендикса для микроорганизмов.*

**Ключевые слова:** острый аппендицит, аппендикулярный перитонит, осложнения.

Острый аппендицит - самое распространенное хирургическое заболевание в детском возрасте. Аппендэктомия составляет 75% экстренных оперативных вмешательств у детей (Исаков Ю.Ф. 1980г). Кроме своевременной диагностики заболевания, не маловажную роль играет правильное лечение аппендицита у детей. Многолетние исследования и дискуссии показали, что лечение у детей должны быть малоинвазивные и малотравматичные.

За последнее десятилетие эндоскопическая хирургия распространилась по всему миру, улучшая лечение многих хирургических патологий. Эндоскопическая хирургия нашла поддержку и в детской хирургии, в отделении детской хирургии Центра Матери и Ребенка города Усть-Каменогорска лапароскопическая аппендэктомия начала применяться с 2007 года.

Лапароскопическая аппендэктомия произведена у 1/5 пациентов с острым аппендицитом, во всех случаях послеоперационных осложнения не были замечены. Пациент выписывался домой уже на 5-6 сутки. Преимуществом этого метода является:

1. Малая травматичность;
2. Снижение сроков реабилитации и нахождения в стационаре;
3. Сокращение частоты и тяжести осложнений - очень редко возникают послеоперационные грыжи, нет контакта тканей с перчатками хирурга, на органы и брюшину не попадает тальк, меньше манипуляций с кишками, не используются марлевые салфетки - все это значительно уменьшает возможность образования послеоперационного спаечного процесса;
4. Косметический эффект;
5. Практически отсутствуют послеоперационные боли, нет смысла в назначении после операции обезболивающих наркотиков;

6. Быстро восстанавливается нормальное самочувствие и способность к обычной трудовой и бытовой деятельности;

7. Диагностическая лапароскопия у пациентов с неясным диагнозом, когда в процессе 4-6-часового динамического наблюдения невозможно подтвердить или отвергнуть острый аппендицит;

8. Возможность диагностики сопутствующей патологии (заболевание желчного пузыря, паховые грыжи, заболевания яичника).

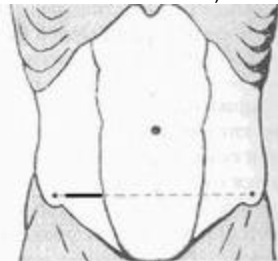


Рисунок 1.

Последние несколько лет в нашем отделении аппендэктомии производится поперечным доступом - **Винкельмана-Шпренгеля**. Этот вид доступа по нашему мнению дают хороший косметический эффект (рис.1). При этом, во время операции выбранным доступом технических затруднений не было. Независимо от выбора доступа - аппендэктомии перед операцией производилось трехкратное внутримышечное введение антибиотиков в возрастной дозировке - первое введение за 30 минут до операции, второе - во время операции, и третье - через 30 минут после окончания операции. Это приводило к уменьшению инфицирования брюшной полости во время операции. После удаления червеобразного отростка, независимо от изменений в нем, при имеющемся местном неотграниченном гнойном перитоните, малый таз и ложе отростка насухо осушались, послеоперационная рана ушивалась наглухо. На кожную рану накладывался внутрикожный шов. В послеоперационном периоде при не осложненных формах аппендицита антибактериальная терапия проводилась в течение последующих трех дней. При перитони-