

Получена: 07 июля 2024 / Принята: 27 Сентября 2024 / Опубликовано online: 31 Октября 2024

DOI 10.34689/SH.2024.26.5.004

УДК 616.36:616-74-07



АНАЛИЗ РЕЗУЛЬТАТОВ УЛЬТРАЗВУКОВОЙ ДИАГНОСТИКИ С ДОППЛЕРОГРАФИЕЙ ПРИ ДОБРОКАЧЕСТВЕННЫХ И ЗЛОКАЧЕСТВЕННЫХ ОПУХОЛЯХ ЩИТОВИДНОЙ ЖЕЛЕЗЫ

Дамеш Р. Оразбаева¹, <https://orcid.org/0000-0002-9280-9944>

Айкумыс Н. Кенсарина¹, <https://orcid.org/0009-0006-2451-2934>

Аида К. Орындыбаева¹, <https://orcid.org/0009-0003-1461-7941>

Ермек А. Ахметов¹, <https://orcid.org/0000-0002-6042-4935>

Альмира М. Манатова¹, <https://orcid.org/0009-0007-6460-5606>

Жулдыз М. Куаныш¹, <https://orcid.org/0000-0002-9578-4236>

Динара С. Жарлыганова¹, <https://orcid.org/0000-0001-6383-4035>

¹ ТОО «Национальный научный онкологический центр», г. Астана, Республика Казахстан.

Резюме

Введение. Щитовидная железа является одним из наиболее важных органов эндокринной системы и различные опухоли в этой области могут иметь серьезные последствия для здоровья человека. Основное средство диагностики опухолей щитовидной железы - ультразвуковое исследование с доплерографией.

Цель. Оценка клинической значимости ультразвукового исследования с контрастным усилением (ЦДК) для диагностики опухолей щитовидной железы.

Материалы и методы исследования. В исследование были включены пациенты, прошедшие ультразвуковое исследование (УЗИ) щитовидной железы в период предоперационной подготовки. Из медицинских карт пациентов были собраны данные о характеристиках узлов (размер, экзогенность, контуры, наличие микрокальцинатов и других подозрительных признаков), а также другие клинические параметры. УЗИ проводилось с использованием современных ультразвуковых аппаратов высокого разрешения, оснащенных датчиками с частотой от 7,5 до 15 МГц. Особое внимание уделялось выявлению признаков, характерных для злокачественных новообразований, включая наличие микрокальцинатов, гипоэхогенности, нечетких границ, изменения формы узлов и наличия подозрительных лимфоузлов. На основе полученных ультразвуковых данных пациенты были классифицированы по системе оценки риска, разработанной American Thyroid Association (ATA). Эта классификация основывается на характеристиках узлов, выявленных при ультразвуковом исследовании, и определяет риск злокачественности опухолей. Рассчитаны показатели чувствительности, специфичности, положительной и отрицательной прогностической ценности ультразвукового исследования при использовании классификации риска ATA. Использовались методы описательной статистики и регрессионного анализа.

Результаты: Мы выявили 149 злокачественных узлов (70,6%) и 62 доброкачественных узла (29,3%). Установлено, что у злокачественных образований чаще наблюдается выраженная внутренняя ветвистая васкуляризация по сравнению с доброкачественными (145 из 149 случаев, 97,3% против 5 из 62 случаев, 8%). Также показано, что согласно классификации CHAMMAS у злокачественных узлов преобладает центральный кровоток по сравнению с периферическим (126 из 149 случаев, 87% против 12,9%).

Выводы: Ультразвуковая доплерография (УЗДГ) обладает высокой чувствительностью и специфичностью в оценке опухолей щитовидной железы, что подтверждает её значимость в клинической диагностике. Этот метод имеет высокую диагностическую ценность и является важным инструментом для точной оценки состояния щитовидной железы.

Ключевые слова: ультразвуковая диагностика, доброкачественные опухоли, злокачественные опухоли, CHAMMAS, стратификация риска American Thyroid Association (ATA).

Summary

ANALYSIS OF THE RESULTS OF ULTRASOUND DIAGNOSTICS WITH DOPPLEROGRAPHY FOR BENIGN AND MALIGNANT TUMORS OF THE THYROID GLAND

Damesh R. Orazbaeva¹, <https://orcid.org/0000-0002-9280-9944>

Ajkumys N. Kensarina¹, <https://orcid.org/0009-0006-2451-2934>

Aida K. Oryndybayeva¹, <https://orcid.org/0009-0003-1461-7941>

Ermek A. Akhmetov¹, <https://orcid.org/0000-0002-6042-4935>

Almira M. Manatova¹, <https://orcid.org/0009-0007-6460-5606>

Zhuldyz M. Kuanysh¹, <https://orcid.org/0000-0002-9578-4236>

Dinara S. Zharlyganova¹, <https://orcid.org/0000-0001-6383-4035>

¹ LLP "National Research Oncology Center", Astana, Republic of Kazakhstan.

Introduction. The thyroid gland is one of the most important organs of the endocrine system and various tumors in this area can have serious consequences for human health. The main diagnostic tool for thyroid tumors is Doppler ultrasound.

Aim of this study is to evaluate the clinical significance of contrast-enhanced ultrasound (CEUS) for the diagnosis of thyroid tumors by conducting analysis of data from modern clinical studies.

Materials and methods. The study included patients who underwent thyroid ultrasound examination (US) during preoperative preparation. Data on node characteristics (size, echogenicity, contours, presence of microcalcifications and other suspicious features) and other clinical parameters were collected from the patients' medical records. Ultrasound examination was performed using modern high-resolution ultrasound machines equipped with transducers with a frequency of 7.5 to 15 MHz. Particular attention was paid to identifying features characteristic of malignant neoplasms, including the presence of microcalcifications, hypoechogenicity, fuzzy borders, changes in the shape of nodes and the presence of suspicious lymph nodes. Based on the ultrasound data obtained, patients were classified according to the risk assessment system developed by the American Thyroid Association (ATA). This classification is based on the characteristics of nodes detected during ultrasound examination and determines the risk of tumor malignancy. Statistical analysis: Statistical analysis was performed to assess the accuracy and predictive value of the ultrasound classification according to the ATA system. For this purpose, descriptive statistics and regression analysis methods were used. The sensitivity, specificity, positive and negative predictive values of ultrasound examination were calculated using the ATA risk classification.

Results: We identified 149 malignant nodules (70.6%) and 62 benign nodules (29.3%). It was found that malignant formations were more often characterized by pronounced internal branching vascularization compared to benign ones (145 of 149 cases, 97.3% versus 5 of 62 cases, 8%). It was also shown that according to the CHAMMAS classification, malignant nodules have a predominantly central blood flow compared to peripheral (126 of 149 cases, 87% versus 12.9%).

Conclusions: Ultrasound Dopplerography (USDG) has high sensitivity and specificity in the assessment of thyroid tumors, which confirms its importance in clinical diagnostics. This method has high diagnostic value and is an important tool for accurate assessment of the thyroid gland.

Keywords: *ultrasound diagnostics, benign tumors, malignant tumors, CHAMMAS, the American Thyroid Association (ATA) risk stratification.*

Түйіндеме

ҚАЛҚАНША БЕЗІНІҢ ІСІКТЕРІН ДИАГНОСТИКАЛАУДАҒЫ ДОПЛЕРОГРАФИЯЛЫҚ УЛЬТРАДЫБЫСТЫҚ: КЛИНИКАЛЫҚ МАҢЫЗЫ ЖӘНЕ ТӘУЕКЕЛДІ БАҒАЛАУ

Дамеш Р. Оразбаева¹, <https://orcid.org/0000-0002-9280-9944>

Айкумыс Н. Кенсарина¹, <https://orcid.org/0009-0006-2451-2934>

Аида К. Орындыбаева¹, <https://orcid.org/0009-0003-1461-7941>

Ермек А. Ахметов¹, <https://orcid.org/0000-0002-6042-4935>

Альмира М. Манатова¹, <https://orcid.org/0009-0007-6460-5606>

Жулдыз М. Куаныш¹, <https://orcid.org/0000-0002-9578-4236>

Динара С. Жарлыганова¹, <https://orcid.org/0000-0001-6383-4035>

¹ Ұлттық ғылыми онкология орталығы» ЖШС, Астана қ., Қазақстан Республикасы.

Кіріспе. Қалқанша безі эндокриндік жүйенің маңызды мүшелерінің бірі болып табылады және аймақтағы әртүрлі ісіктер адам денсаулығына ауыр зардаптар әкелуі мүмкін. Қалқанша безінің ісіктерін диагностикалаудың негізгі құралы-доплерографиялық ультрадыбыстық зерттеу.

Мақсаты. Бұл зерттеудің мақсаты заманауи клиникалық зерттеулерден алынған мәліметтерге талдау жүргізу арқылы қалқанша безінің ісіктерін диагностикалау үшін контрастты күшейтілген ультрадыбыстық (ТДК) клиникалық маңыздылығын бағалау болып табылады.

Материалдары мен әдістері. Зерттеуге операция алдындағы дайындық кезеңінде қалқанша безінің ультрадыбыстық зерттеуінен өткен пациенттер қамтылды. Түйіндердің сипаттамалары (көлемі, эхогенділігі, контуры, микрокальцинациялардың болуы және басқа да күдікті белгілер), сондай-ақ басқа да клиникалық көрсеткіштер туралы деректер пациенттердің медициналық картасынан жиналды. УДЗ 7,5-тен 15 МГц-ке дейінгі жиіліктегі сенсорлармен жабдықталған заманауи жоғары ажыратымдылықтағы ультрадыбыстық аппараттарды қолдану арқылы орындалды. Қатерлі ісіктерге тән белгілерді анықтауға ерекше назар аударылды, оның ішінде микрокальцинациялардың болуы, гипозехогендік, анық емес шекаралар, түйіндердің пішінінің өзгеруі және күдікті лимфа түйіндерінің болуы. Ультрадыбыстық зерттеу нәтижелеріне сүйене отырып, пациенттер Американдық Қалқанша безі қауымдастығының классификациясымен (ATA) тәуекелді бағалау жүйесіне сәйкес жіктелді. Бұл жіктеу ультрадыбыстық зерттеу арқылы анықталған түйіндердің сипаттамаларына негізделген және ісіктердің қатерлі ісік қаупін анықтайды. Статистикалық талдау: Ультрадыбыстық ATA классификациясының дәлдігі мен

болжамдық мәнін бағалау үшін статистикалық талдау жүргізілді. Осы мақсатта сипаттамалық статистика және регрессиялық талдау әдістері қолданылды. АТА тәуекел классификациясы арқылы ультрадыбыстың сезімталдығы, ерекшелігі, оң және теріс болжамдық мәндері есептелді.

Нәтижелер: 149 қатерлі түйінді (70,6%) және 62 қатерсіз түйінді (29,3%) анықтадық. Қатерлі түйінділерде қатерсізге қарағанда айқын ішкі тармақталған васкуляризация жиі байқалатыны анықталды (149 жағдайдың 145-і, 62 жағдайдың 5-іне қарсы 97,3%, 8%). Сондай-ақ, CHAMMAS классификациясы бойынша, қатерлі түйіндерде орталық қан ағымы басым болады. перифериялықпен салыстырғанда (149 жағдайдың 126-сы, 87% қарсы 12,9%).

Қорытынды: Доплерографиялық ультрадыбыстық (USD) қалқанша безінің ісіктерін бағалауда жоғары сезімталдық пен ерекшелікке ие, бұл оның клиникалық диагностикадағы маңыздылығын растайды. Бұл әдіс жоғары диагностикалық құндылыққа ие және қалқанша безінің жағдайын дәл бағалаудың маңызды құралы болып табылады.

Түйінді сөздер: ультрадыбыстық диагностика, қатерсіз ісіктер, қатерлі ісіктер, CHAMMAS, Американдық Қалқанша безі қауымдастығының (АТА) тәуекел стратификациясы.

Для цитирования / For citation / Дәйексөз үшін:

Оразбаева Д.Р., Кенсарина А.Н., Орындыбаева А.К., Ахметов Е.А., Манатова А.М., Куаныш Ж.М., Жарлыганова Д.С. Анализ результатов ультразвуковой диагностики с доплерографией при доброкачественных и злокачественных опухолях щитовидной железы // Наука и Здравоохранение. 2024. Т.26 (5). С. 33-40. doi 10.34689/SH.2024.26.5.004

Orazbaeva D.R., Kensarina A.N., Oryndybaeva A.K., Akhmetov E.A., Manatova A.M., Kuanyszh Zh.M., Zharlyganova D.S. Analysis of the results of ultrasound diagnostics with Dopplerography for benign and malignant tumors of the thyroid gland // *Nauka i Zdravookhranenie* [Science & Healthcare]. 2024. Vol.26 (5), pp. 33-40. doi 10.34689/SH.2024.26.5.004

Оразбаева Д.Р., Кенсарина А.Н., Орындыбаева А.К., Ахметов Е.А., Манатова А.М., Куаныш Ж.М., Жарлыганова Д.С. Қалқанша безінің ісіктерін диагностикалаудағы доплерографиялық ультрадыбыстық: клиникалық маңызы және тәуекелді бағалау // Ғылым және Денсаулық сақтау. 2024. Т.26 (5). Б. 33-40. doi 10.34689/SH.2024.26.5.004

Введение

Одной из ключевых задач современной эндокринологии остается точная дифференциация доброкачественных и злокачественных опухолей щитовидной железы до начала оперативного вмешательства. Раннее и корректное определение природы узлов щитовидной железы может значительно снизить риск ошибочного диагноза и улучшить результаты лечения.

К особенностям ультразвукового исследования относятся: безболезненность, безопасность и возможность многократного проведения процедуры без вреда для организма, нет необходимости в подготовке к обследованию, а так же быстрое получение результата. При УЗИ следует оценить: паренхиму щитовидной железы (гомогенную или гетерогенную) и размеры железы; размер, расположение, и сонографические характеристики любого узла(ов); наличие или отсутствие каких-либо подозрительных шейных лимфатических узлов в центральных или латеральных отделах [16]. В отчете УЗИ должен быть указан размер узла (в трех измерениях) и его местоположение (например, правая верхняя доля), а также описание сонографических особенностей узла, включая состав (солидный, кистозный или губчатый), экзогенность, края, наличие и тип кальцификатов. и форма, если рост выше ширины, и васкуляризация [18]. Характер сонографических особенностей, связанных с узлом, повышает риск злокачественного новообразования и в сочетании с размером узла.

К тому же надо отметить то, что она стала предпочтительным методом визуализации для предоперационной диагностики, послеоперационного наблюдения и скрининга узлов щитовидной железы [19]. Чтобы стандартизировать стандарты диагностики и классификации узлов щитовидной железы и исключить

субъективные факторы при интерпретации результатов, Хорват и др. впервые опубликовали Систему отчетов и данных по визуализации щитовидной железы (TI-RADS). Позже Парк, Квак, и Расс сделали пересмотр классификации TI-RADS. В 2015 году Американский колледж радиологии (ACR) опубликовал протокол ультразвукового исследования узлов щитовидной железы. После этого классификация TI-RADS стала широко использоваться для прогнозирования риска доброкачественных и злокачественных узлов щитовидной железы [17-2].

Материалы и методы.

В период с 2023 по 2024 год мы ретроспективно проанализировали 211 историй пациентов, прошедших предоперационное ультразвуковое исследование в нашем центре. Тема исследования одобрена ЛЭК ТОО «Национальный научный онкологический центр» №57 от 10 сентября 2024 года. Ультразвуковые исследования проводились с помощью LOGIQ 9, оснащенной линейным датчиком 5–12 МГц. Местоположение опухоли, состав, экзогенность, форма, границы, микрокальцификации, стратификация риска АТА (высокая подозрительность, промежуточная подозрительность, низкая подозрительность, очень низкая подозрительность и доброкачественный характер) и васкуляризация узлов щитовидной железы оценивались путем получения и просмотра ультразвуковых изображений щитовидной железы в системах PACS. Узлы щитовидной железы были разделены на пять стратификаций риска в соответствии с рекомендациями рабочей группы АТА 2015 года (высокая подозрительность, промежуточная подозрительность, низкая подозрительность, очень низкая подозрительность и доброкачественный характер) [4,1].

Цветной доплеровский анализ был классифицирован по следующим паттернам CHAMMAS: I - отсутствие сигнала кровотока;

II - исключительно перинодулярная васкуляризация;
 III - перинодулярный кровоток \geq центрального кровотока;
 IV - выраженный центральный кровоток и менее выраженный перинодулярный кровоток;
 V - исключительно центральная васкуляризация [3].

Согласно методу, рекомендованному *Chen L. et al.*, узелковую васкуляризацию по данным цветного доплера можно разделить на четыре типа:

Тип I, васкуляризация отсутствует;

Тип II, преимущественно перинодулярная васкуляризация с постоянной (IIa) или прерывистой периферической васкуляризацией кровеносных сосудов (IIb);

Тип III, преимущественно интранодулярная васкуляризация, линейная (IIIa), ветвящаяся (IIIб) или диффузная (IIIв), с перинодулярными сосудами или без них;

Тип IV, проникающая васкуляризация с (IVa) или без (IVb) перинодулярной васкуляризацией узла [3]. Проникающая ветвящаяся васкуляризация определялась как ветвящиеся сигналы, идущие от кровотока снаружи внутрь поражения (рисунок 1) [15].




Рисунок 1. Схема проникающей ветвящейся васкуляризации, основанная на характере распределения васкуляризации узелков на УЗИ: сигналы разветвления, распространяющиеся от внешнего кровотока внутрь поражения (Figure 1. Diagram of Penetrating and Branching Vascularization Based on the Distribution Pattern of Nodule Vascularization on Ultrasound: Branching Signals Extending from External Blood Flow into the Lesion).

Очаги поражения щитовидной железы преимущественно локализируются в эпителиальных клетках железистых фолликулов и очевиден их увеличенный рост, покрываются артерии и вены, обеспечивающие питание опухоли. Ткань злокачественной опухоли щитовидной железы имеет обильное количество новых кровеносных сосудов, повышенное разветвление, неравномерный диаметр трубок, увеличенный кровоток, ускоренный кровоток и беспорядочное распределение [12]. Капсула вокруг поражения отсутствует, кровоснабжение неясно. Начальное время роста изображений задерживается по сравнению с окружающими тканями. Время клиренса

раньше, чем у окружающих тканей, а степень усиления ниже, чем у окружающих тканей, поэтому оно демонстрирует характеристики замедления и ускорения, а степень усиления ослаблена.

Для параметрических данных использовался непарный t-критерий для оценки разницы между двумя заболеваниями (злокачественная и доброкачественная опухоль). Для непараметрических данных для анализа различий между группами использовался U-критерий Манна-Уитни. Для сравнения категориальных переменных использовался критерий хи-квадрат с поправкой Йейтса и точный критерий Фишера. Точный критерий Фишера - это критерий, который используется для сравнения двух и более относительных показателей, характеризующих частоту определенного признака, имеющего два значения. Весь статистический анализ проводился с использованием программного обеспечения SPSS версии 22.0 (IBM, Армонк, Нью-Йорк, США). Статистически значимой считали разницу $P < 0,05$.

Результаты

Из 211 случаев ультразвуковой диагностики щитовидной железы у 149 пациентов были выявлены злокачественные опухоли, а у 62 пациентов - доброкачественные образования. Большинство участников исследования были женщины (122 человека, 58,8%), средний возраст которых составил $47,6 \pm 15,5$ лет (диапазон 18–84 года). По результатам УЗИ, 109 случаев (73,3%) были классифицированы как имеющие высокий риск злокачественности по классификации ATA, и 29 случаев (19,4%) - как имеющие промежуточный риск. Низкий риск был отмечен в 11 случаях (7,3%). Большинство узловых образований были изначально обнаружены на УЗИ. Поскольку их классифицировали как средний или низкий риск, 27 из 39 (71,0%) таких поражений наблюдались в течение определенного периода до хирургического вмешательства (тонкоигольная аспирационная биопсия, FNA).

Из 39 случаев, показаниями к хирургическому вмешательству были подозрительные метастазы в лимфатических узлах (17 случаев, 45,2%), увеличение размера опухоли (10 случаев, 25,8%) и повышенная внутринодулярная гиперваскуляризация (12 случаев, 29,0%) по результатам УЗИ. Из 149 случаев все пациенты подверглись операции из-за высокого подозрения на злокачественные узлы щитовидной железы при предоперационном УЗИ.

В рамках анализа были распределены виды опухолей по нозологиям (таблица 1).

Таблица 1.

Патологические результаты / Table 1. Pathological Results.

Результаты диагностики	Патологический диагноз	Количество
Злокачественный (149)	Папиллярный рак щитовидной железы	78
	Медуллярный рак щитовидной железы	67
	Фолликулярный рак щитовидной железы	2
	Недифференцированный рак	1
	Sch-клеточная карцинома	1
Доброкачественный (62)	Узловой зоб	43
	Аденома щитовидной железы	14
	Очаговый подострый тиреоидит	2
	Атипичная гиперплазия фолликулярных клеток	1
	Хронический лимфоцитарный тиреоидит	2

По экзогенности узлов 11 (35,5%) были солидными, 20 (64,5%) имели смешанное строение, 26 (83,9%) — гипозоногенными, 5 (16,1%) - изозоногенными или гиперэзоногенными. В исследовании мы сравнили характеристики кровоснабжения при УЗИ злокачественных опухолей с 62 доброкачественными поражениями у 62 пациентов.

Согласно характеристикам кровотока по классификации SHAMMAS, в 19 случаях (12,9%) злокачественных опухолей (медуллярный рак щитовидной

железы) перинодулярный кровоток превышал центральный (паттерн III), тогда как в 126 случаях (87,0%) злокачественных опухолей центральный кровоток был более выражен, чем перинодулярный (таблица 2 и 3).

Статистический анализ показал значительную связь между паттерном IV и медуллярным раком щитовидной железы. В группе злокачественных опухолей была выявлена более выраженная ветвящаяся васкуляризация (145/149, 97,3%) по сравнению с доброкачественными образованиями (5/62, 8%).

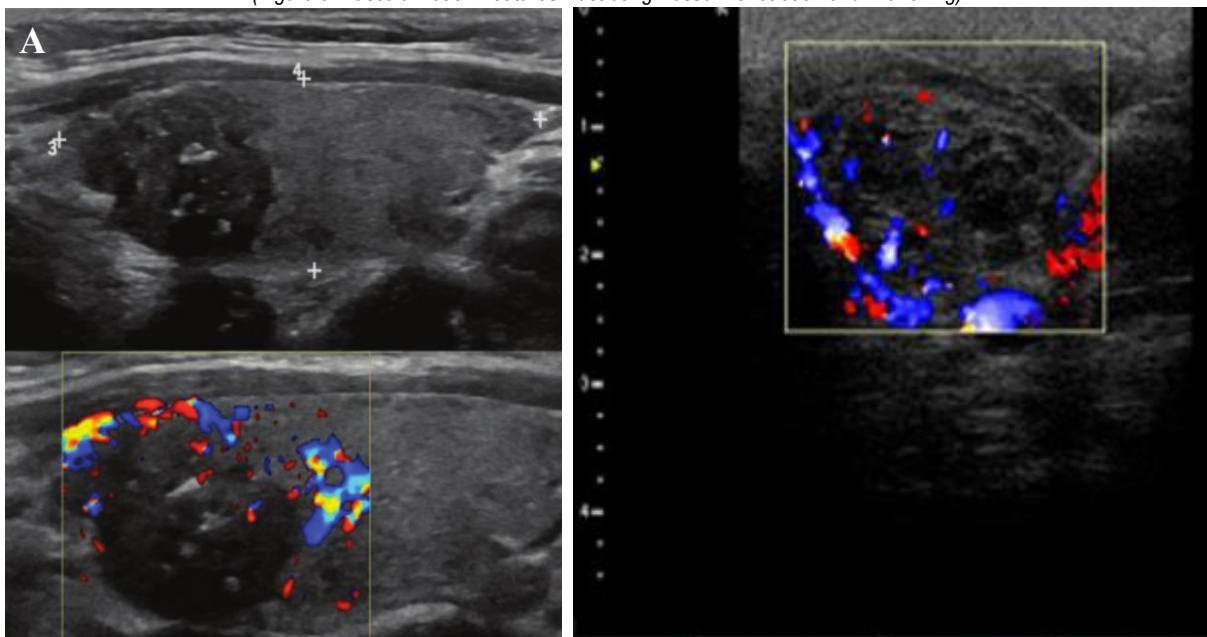
Таблица 2.

Характеристики кровоснабжения на УЗИ и различия между промежуточной степенью подозрительности по классификации ATA и доброкачественной опухолью / Table 2 Characteristics of Blood Supply on Ultrasound and Differences Between Intermediate Suspicion According to the ATA Classification and Benign Tumor.

Значение	Злокачественные	Доброкачественные
Возраст, лет (средний)	48	56
Пол, женский/мужской	122/27	39/23
Размер опухоли (см)	2.15	2.07
Эзоногенность		
Гиперэзоногенность/изозоногенность	38 (25,8%)	5 (16,1%)
Гипозоногенность	110 (74,2%)	26 (83,9%)
Кистозные изменения %	96 (64,5%)	29 (46,8%)
Классификация ATA		
Высокое подозрение	109 (73,3)	-
Промежуточное подозрение	29 (19,4%)	31 (50%)
Низкое подозрение	11 (7,3%)	21 (33,9%)
Очень низкий уровень подозрений васкуляризации	0	5 (10%)
Кровоток по SHAMMAS		
Модель II	0	14 (22,6%)
Модель III	8 (12,9%)	28 (45,2%)
Модель IV	54 (87,1)	20 (32,3%)
Проникающая ветвящаяся васкуляризация		
ДА	116 (76,7%)	3 (4,8%)
НЕТ	33 (22,3%)	59 (95,2%)

Рисунок 3. Особенности васкуляризации, иллюстрирующие проникновение и разветвление сосудов.

(Figure 3. Vascularization Features Illustrating Vessel Penetration and Branching).



А) Случай 49-летней женщины, у которой УЗИ выявило солидный узел щитовидной железы размером 1,4 см.

Б) Случай 53-летнего мужчины, у которого также был обнаружен солидный узел щитовидной железы размером 1,6 см.

Гистологическое исследование (тонкоигольная аспирационная биопсия) подтвердило, что оба этих узла были злокачественными.

Обсуждение.

Ультразвуковое исследование является методом визуализации первой линии для пациентов с подозрением на злокачественные опухоли. Исследование оценило что УЗИ связано с чувствительностью 75% и специфичностью 93%.

Результаты показали, васкуляризация является важной характеристикой злокачественности заболевания, мы обнаружили сонографическую особенность кровоснабжения, проникающую ветвящуюся васкуляризацию, которая идентифицировала более 70% злокачественности в нашем исследовании. Только в 5% наших случаев с доброкачественными узлами наблюдались признаки проникающей ветвящейся васкуляризации, что подтверждает, что этот признак является ценным признаком злокачественных образований. Мы также показали, что при наличии злокачественных опухолей было обнаружено больше паттернов CHAMMAS IV (центральный кровоток больше, чем периферический кровоток), 87% против 32% чем доброкачественные узелки.

Помимо морфологии, васкуляризация также является важным фактором в дифференциальной диагностике поражений.

Полученные нами данные по стратификации риска злокачественных образований щитовидной железы подтверждают результаты предыдущих исследований *Horvat et al., 2009, Tae et al., 2009, Ito et al., 2007.*

Высокий уровень подозрения на злокачественность (73,3%) наблюдался у узлов с характерными ультразвуковыми признаками: солидная гипэхогенная структура, неровные края, микрокальцинаты, форма, превышающая ширину. Наличие этих признаков, особенно в сочетании с инфильтративными или микродольчатыми краями, разрушенными кальцинатами и экстратиреоидным распространением, позволяет с высокой долей вероятности предположить злокачественный процесс. Наши результаты подчеркивают важность ультразвукового исследования в диагностике рака щитовидной железы и обосновывают необходимость проведения тонкоигольной аспирационной биопсии для верификации диагноза у узлов с высоким риском злокачественности и размером более 1 см [9-10].

Промежуточное подозрение (риск злокачественного новообразования 19,4%) Промежуточное подозрение на злокачественность возникает при гипэхогенном солидном узле с гладким регулярным краем, но без микрокальцинатов, экстратиреоидного расширения или формы выше ширины. Эта картина имеет самую высокую чувствительность (60–80%) для папиллярной карциномы, но более низкую специфичность, чем предыдущая картина с высоким подозрением, и для этих узлов размером ≥ 1 см следует рассмотреть возможность проведения тонкоигольной биопсии, чтобы опровергнуть злокачественность [9-20].

Низкая подозрительность (риск злокачественного новообразования 7,3%). Изоэхогенный или гиперэхогенный солидный узел или частично кистозный узел с эксцентричными равномерно плотными участками

без микрокальцинатов, неровными краями или экстратиреоидным расширением, или форма выше ширины позволяет предположить низкое подозрение на злокачественность [9-12]. Только около 15–20% случаев рака щитовидной железы являются изо- или гиперэхогенными при УЗИ и обычно это фолликулярная карцинома. Менее 20% этих узелков являются частично кистозными. Следовательно, эти проявления связаны с более низкой вероятностью злокачественного новообразования, и наблюдение может быть оправдано до тех пор, пока размер не достигнет $\geq 1,5$ см. [14, 5].

Очень низкая подозрительность (0%) Губчатые или частично кистозные узелки без каких-либо сонографических признаков, описанных в моделях низкого, среднего или высокого подозрения, имеют низкий риск злокачественного новообразования (<3%). Если проводится FNA (тонкоигольная аспирационная биопсия), узел должен быть не менее 2 см. Наблюдение без FNA также может быть рассмотрено при узлах размером ≥ 2 см [9, 6, 14].

Проникающая ветвящаяся васкуляризация, сигналы разветвления, которые распространяются от потока снаружи внутрь поражения, отличаются от внутриузловых сосудов. Возникновение, развитие и инвазия опухолей в значительной степени зависят от ангиогенеза, который относится к образованию новых кровеносных сосудов посредством «прорастания эндотелиальных клеток» из исходной микрососудистой сети. *Folkman J. и др.* доказали, что проангиогенные факторы, образующиеся из образований, стимулируют новые кровеносные сосуды, сходящиеся к очагам поражения на некотором расстоянии [7,14].

Так же УЗИ является предпочтительным методом не только для различения доброкачественных и злокачественных поражений щитовидной железы, но и в качестве руководства для FNA. Во многих установленных руководствах узелки классифицируются на основе подозрительных ультразвуковых характеристик [13].

В нашем исследовании более чем в 70% случаев злокачественного характера наблюдалась проникающая ветвящаяся васкуляризация, что демонстрирует значение пенетрирующих ветвящихся сосудов в диагностике заболевания. Более того, ранее сообщалось о значении пенетрирующих сосудов в диагностике злокачественных узлов, когда было обнаружено, что рак щитовидной железы проявляется проникающей васкуляризацией [17, 6]. *Чен Л. и др.* показали, что 40% (17/43) злокачественных узлов щитовидной железы имеют проникающую васкуляризацию и что эта особенность может улучшить диагностическую эффективность TI-RADS для узлов щитовидной железы TR4 [8]. Исследователи нашего центра также ранее обнаружили, что проникающие сосуды вокруг очага поражения полезны для определения рака щитовидной железы.

Основным ограничением этого исследования было относительно небольшое количество пациентов в ретроспективном исследовании.

Выводы

Наши результаты показали, что ультразвуковое исследование с доплерографией имеет высокую

точность в различении доброкачественных и злокачественных опухолей щитовидной железы.

Наш анализ подтвердил важность использования ультразвуковой диагностики с доплерографией в клинической практике для диагностики опухолей щитовидной железы. Ультразвуковая диагностика с доплерографией позволяет определить такие параметры, как размер опухоли, ее структура, кровотоки в опухоли, что помогает специалистам принимать правильные решения относительно дальнейшего лечения пациента. Улучшение качества и точности диагностики позволяет своевременно начинать лечение и повышает выживаемость пациентов.

Вклад авторов: все авторы в равной мере принимали участие в написании статьи.

Конфликт интересов: конфликт интересов не заявлен.

Сведения о публикации: статья не была опубликована ранее в других журналах и не находится на рассмотрении в других издательствах.

Литература:

- 2015 American Thyroid Association management guidelines for adult patients with thyroid nodules and differentiated thyroid cancer: the American Thyroid Association Guidelines Task Force on Thyroid Nodules and Differentiated Thyroid Cancer. *Thyroid*. 2016. Vol. 26, No. 1. P. 1–133. DOI: 10.1089/thy.2015.0020.
- Brito J.P., Gianfriddo M.R., Al N.A., Bimmer C.R., Leppin A.L., Reading C., Callstrom M., Elraiyah T.A., Prokop L.J., Stang M.N., Murad M.H., Morris J.K., Montori V.M. Accuracy of ultrasound for predicting thyroid cancer in thyroid nodules: a systematic review and meta-analysis. *Journal of Clinical Endocrinology & Metabolism*. 2014. Vol. 99. P. 1253–1263.
- Chammas M.K., Gerhardt R., de Oliveira I.R. et al. Thyroid nodules: assessment using color Doppler and duplex Doppler ultrasound. *Head and Neck Otolaryngology*. 2005. Vol. 132. P. 874–882. DOI: 10.1016/j.otohns.2005.02.003.
- Chen L., Zhang J., Diao X.H., Liu Y.C., Shi Y.X., Chen Y., Zhang W.W. Additional value of advanced microvascular imaging for classification of thyroid nodules using thyroid imaging reports and data system. *Ultrasound in Medicine & Biology*. 2019. Vol. 45. P. 2040–2048. DOI: 10.1016/j.ultrasmedbio.2019.05.001.
- Cooper D.S., Doherty G.M., Haugen B.R. et al. Revised American Thyroid Association Management Guidelines for Patients with Thyroid Nodules and Differentiated Thyroid Cancer. *Thyroid*. 2009. T. 19, № 11. C. 1167–1214. DOI: 10.1089/thy.2009.0110.
- Cowper B., Lyle A.N., Vesper H.W., Van Uytvanghe K., Burns C. Standardisation and harmonisation of thyroid-stimulating hormone measurements: historical, current, and future perspectives. *Clinical Chemistry and Laboratory Medicine (CCLM)*. 2024. Vol. 62, No. 5. P. 824–829. DOI: <https://doi.org/10.1515/cclm-2023-1332>.
- Folkman J. Is angiogenesis an organizing principle in biology and medicine? *Journal of Pediatric Surgery*. 2007. Vol. 42. P. 1–11. DOI: 10.1016/j.jpedsurg.2006.09.048.
- Haugen B.R., Alexander E.K., Bibb K.C., Doherty G.M., Mandel S.D., Nikiforov Y.E., Pacini F., Randolph G.W., Sawka A.M., Schlumberger M., Shuff K.G., Sherman S.I., Coca A.J., Steward D.L., Tuttle R.M., Wartofsky L. American Thyroid Association recommendations for management of patients with thyroid nodules and differentiated thyroid cancer, 2015: The American Thyroid Association Guidelines Task Force on Thyroid Nodules and Differentiated Thyroid Cancer. *Thyroid*. 2016. Vol. 26. P. 1–133. DOI: 10.1089/thy.2015.0020.
- Horvat E., Medliss S., Rossi R., Franco C., Nidmann J.P., Castro A., Dominguez M. Ultrasound reporting system for thyroid nodules stratifying cancer risk for clinical management. *Journal of Clinical Endocrinology & Metabolism*. 2009. Vol. 94. P. 1748–1751.
- Ito Y., Amino N., Yokozawa T., Ota H., Oshita M., Murata N., Morita S., Kobayashi K., Miyauchi A. Ultrasonographic evaluation of thyroid nodules in 900 patients: comparison of ultrasound, cytology, and histology. *Thyroid*. 2007. Vol. 17. P. 1269–1276.
- Kahaly G.J., Bartalena L., Hegedüs L., Leenhardt L., Poppe K., Pearce S.H. 2018 European thyroid association guideline for the management of Graves' hyperthyroidism. *European Thyroid Journal*. 2018. Vol. 7, No. 4. P. 167–186. DOI: <https://doi.org/10.1159/000490384>.
- Kong J., Li J.C., Wang H.Y., Wang Y.H., Zhao R.N., Zhang Y., Jin J. The role of advanced microvascular imaging in preoperative assessment of thyroid nodules: comparison with color Doppler imaging. *Journal of Ultrasound in Medicine*. 2017. Vol. 36. P. 1329–1337. DOI: 10.7863/ultra.16.07004.
- Kwak J.I., Han K.H., Yoon J.H., Moon H.J., Song E.D., Park S.H., Jung H.K., Choi J.S., Kim B.M., Kim E.K. Thyroid imaging reporting and data system and characteristics of nodules in the United States: a step toward better cancer risk stratification. *Radiology*. 2011. Vol. 260. P. 892–899. DOI: 10.1148/radiol.11110206.
- Moon W.J., Chung S.Y., Lee J.H., Na D.G., Paek J.H., Lee Y.H., Kim J., Kim H.S., Byun J.S., Lee D.H. Benign and malignant thyroid nodules: differentiation in the United States — a multicenter retrospective study. *Radiology*. 2008. Vol. 247. P. 762–770.
- Ospov L.V. Ultrasonic Diagnostic Devices: Modes, Methods, and Technologies. User Guide. [Publisher], 2011. [Place of Publication].
- Patel K.N., Yip L., Lubitz C.C., Grubbs E.G., Miller B.S., Shen W., Carty S.E. The American Association of Endocrine Surgeons guidelines for the definitive surgical management of thyroid disease in adults. *Annals of Surgery*. 2020. Vol. 271, No. 3. P. e21–e24. DOI: <https://doi.org/10.1097/SLA.0000000000003580>.
- Smith-Bindman R., Lebda P., Feldstein V.A., Sellami D., Goldstein R.B., Brasic N., Jin J., Korenblit J. Risk of thyroid cancer based on characteristics of thyroid ultrasound imaging: results of a population-based study. *JAMA Internal Medicine*. 2013. Vol. 173. P. 1788–1796.
- Sundaresh V., Brito J.P., Wang Z., Prokop L.J., Stan M.N., Murad M.H., Bahn R.S. Comparative effectiveness of therapies for Graves' hyperthyroidism: A systematic review and network meta-analysis. *Journal of Clinical Endocrinology and Metabolism*. 2013. Vol. 98, No. 9. P. 3671–3677. DOI: <https://doi.org/10.1210/jc.2013-1954>.
- Tae H.J., Lim D.D., Paek K.H., Park W.S., Lee Y.S., Choi J.E., Lee J.M., Kang M.I., Cha B.Y., Song H.I., Lee K.V., Kang S.K. Diagnostic value of ultrasound in differentiating benign and malignant lesions in the management of thyroid nodules. *Thyroid*. 2007. Vol. 17. P. 461–466.
- Tae H.J., Lee Y.S., Park W.S. et al. Systematic review of thyroid ultrasound. *Journal of Radiology*. 2007. Vol. 17. P. 126–134.

Сведения об авторах:

Оразбаева Дамеш Рафагатовна - магистр медицины, заведующая отделением ультразвуковой и функциональной диагностики, врач ультразвуковой диагностики высшей категории, ТОО «Национальный научный онкологический центр», г. Астана, Республика Казахстан; Тел: +7 701 381 04 01, e-mail: damesh-67@mail.ru, <https://orcid.org/0000-0002-9280-9944>,

Кенсарина Айкумыс Наурызбековна врач ультразвуковой диагностики отделения ультразвуковой и функциональной диагностики, тел: +7-705-409-26-65 e-mail: kensarina.a@gmail.com, 0009-0006-2451-2934, ТОО «Национальный научный онкологический центр», г. Астана Республика Казахстан;

Орындыбаева Аида Куатовна врач ультразвуковой диагностики отделения ультразвуковой и функциональной диагностики, тел: +7-701-943-15-05 e-mail: adia_kaz@mail.ru, 0009-0003-1461-7941, «Национальный научный онкологический центр», г. Астана Республика Казахстан;

Ахметов Ермек Абибуллаевич - доктор медицинских наук, доцент кафедры радиологии Казахстанско-Российского Медицинского Университета, руководитель сектора профессорско-преподавательского состава отдела образования ТОО «Национальный научный онкологический центр», тел: +7 778 916 00 20, e-mail: surgerykz@mail.ru, <https://orcid.org/0000-0002-6042-4935>, ТОО «Национальный научный онкологический центр», г. Астана Республика Казахстан;

Манатова Альмира Манатқызы - PhD, ведущий специалист отдела науки, ТОО «Национальный научный онкологический центр», г. Астана, Республика Казахстан. Тел.: 8 702 880 20 22, e-mail: m.almira@cancercenter.kz, <https://orcid.org/0009-0007-6460-5606>;

Куаныш Жулдыз Маратқызы - магистр, и.о. ученого секретаря, e-mail: zhuldyzkuanysh@icloud.com, тел.:87058283096, 0000-0002-9578-4236, ТОО «Национальный научный онкологический центр», г. Астана Республика Казахстан;

Жарлыганова Динара Саркыбековна - PhD, начальник научного отдела, ТОО «Национальный научный онкологический центр», г. Астана, Республика Казахстан. Тел: 8 702 213 61 55, e-mail: science.nroc@gmail.com, <https://orcid.org/0000-0001-6383-4035>,

Автор-корреспондент:

Оразбаева Дамеш Рафагатовна - магистр медицины, Заведующая отделением ультразвуковой и функциональной диагностики, врач УЗИ высшей категории, ТОО «Национальный научный онкологический центр», г. Астана, Республика Казахстан.

Почтовый адрес: Республика Казахстан, 010000, г. Астана, ул. Керей и Жанибек хандар 3.

Е-mail: damesh-67@mail.ru

Телефон: 8 701 381 04 01