

УДК 616.594.171.2-071-08

КЛИНИЧЕСКИЕ ПРОЯВЛЕНИЯ И ЛЕЧЕНИЕ ПОВЕРХНОСТНОГО КАНДИДОЗА

¹Н.К. Султанова, ²Б.С. Килыбаева, ¹Н.К. Шаймарданов*Государственный медицинский университет города Семей,¹
ГКГП «Аягузское районное медицинское объединение», г. Аягоз²*

ТҰЖЫРЫМ

БЕТКЕЙ КАНДИДОЗДЫҢ КЛИНИКАЛЫҚ КӨРІНІСТЕРІ МЕН ЕМІ

Н.К. Султанова, Б.С. Килыбаева, Н.К. Шаймарданов

Бұл мақалада беткей кандидоздың антимикотикалық препараттарға төзімділігінің жоғарлауы, жүйелі препараттарды қолданғанда пайда болатын жағымсыз әсерлері жайлы баяндалады. Беткей кандидоз кезіндегі терінің зақымдалуының клиникалық көріністері сипатталады. Автор батрофен 1% кремін (циклопирокс) кандидоз емі үшін қолданды. Әсер ету механизмі арқылы *Candida* саңырауқұлағының ферменттерін инактивациялайды, тіндік тыныс алуды, ақуыздың синтезін және микроб жасушасының энергия өндіру қызметін бұзады, сонымен қатар батрафен ашытқы тәрізді саңырауқұлақтың жасушасының тасушы механизмін бұзады. Осы әсердің арқасында фунгицидті эффект пайда болады. Клиникалық эффективтілігін бағалау жүргізіледі.

SUMMARY

CLINICAL MANIFESTATIONS AND TREATMENT OF SURFACE THRUSH

N.K. Sultanov, B.S. Kilybaeva, N.K. Shaymardanov

The article describes the relevance of the superficial candidiasis due to increasing resistance to existing antimycotics, a manifestation of side effects from the use of systemic drugs. We describe the clinical skin lesions with superficial candidiasis. The authors used batrofen 1% cream (ciclopirox) for the treatment of candidiasis. Through the mechanism of action, which is the inactivation of enzyme systems fungi of the genus *Candida*, breach of tissue respiration, synthesis and energy production block of microbial cell Batrafen also violates the transport mechanisms in the cell wall of yeast-like fungus. Due to all this is achieved fungicidal effect. The evaluation of clinical efficacy.

Дрожжеподобные грибы, чаще всего *Candida albicans*, являются возбудителями 70-80% системных микозов, а среди заболеваний кожи кандидоз составляет 12-15%. Распознавание и лечение кандидоза остается актуальной проблемой, в связи с возникающей резистентностью к имеющимся антимикотикам, появлением в ряде случаев побочных эффектов от применения системных препаратов и т.д. С целью изучения клинической эффективности батрафена 1% крема при лечении различных форм поверхностного кандидоза обследованы 43 пациента (16 мужчин и 27 женщин) в возрасте от 18 до 64 лет (средний возраст 44 года). Длительность заболевания варьировала от 2 до 10 нед.

Диагноз кандидоза подтверждали результатами микробиологического и культурального исследований.

В качестве наружного средства использовался батрафен 1% крем (циклопирокс), который наносили на пораженные участки тонким слоем 2 раза в день в течение 4-8 нед. Кандидоз кожи у наблюдавшихся больных проявлялся покраснением, шелушением, легким зудом, отслойкой эпидермиса на передней и боковой поверхностях грудной клетки, кожи плеч, предплечий и бедер. Более чем в половине случаев эти больные страдали избыточной массой. Для кандидоза ногтевых валиков (паронихии) характерными симптомами были гиперемия, индуративный отек, боль в области зоны роста ногтевой пластины. У 2 больных при надавливании на ногтевой валик выделялись капли гноя. Кандидоз больших складок в большинстве случаев развивался у женщин на фоне сопутствующих хронических заболеваний, повышенной массы, избыточной потливости, нарушений диеты и гигиены. Под молочными железами, в подмышечных впадинах и паховых складках появлялись очаги с фестончатыми краями, эритемой, эрозиями и пустулами. Проявления были поверхностными, однако беспокоили больных из-за зуда, жжения, мокнутия, неприятного запаха, косметического дефекта. В межпальцевых складках кистей и стоп кандидоз характеризовался мацерацией кожи, трещинами, эро-

зиями, пустулами, отслойкой эпидермиса в виде "белого венчика". Имела место профессиональная принадлежность (стирка, мойка посуды, уборка помещений и др.). За время обследования у 24 из 43 больных были выявлены сопутствующие заболевания и предрасполагающие факторы

У наблюдавшихся больных чаще всего встречались диабет и хронический гастрит. В целом сопутствующие заболевания зарегистрированы у 55,8% больных, им индивидуально по показаниям проводилась соответствующая симптоматическая терапия. Батрафен 1% крем (циклопирокс) является одним из оптимальных наружных средств для лечения поверхностного кандидоза из-за особенностей его механизма действия, который заключается в инактивации ферментных систем (цитохромы, каталазы, пероксидазы) грибов рода *Candida*, нарушении тканевого дыхания, синтеза белка и выработки энергии микробной клеткой. Батрафен нарушает также транспортные механизмы в клеточной стенке дрожжеподобного гриба. За счет всего этого достигается фунгицидный эффект. Кроме того, батрафен при наружном применении быстро проникает в эпидермис и дерму, при этом поддерживается высокая концентрация препарата в пораженных тканях, превышающая в 15 раз МПК уже через несколько часов от начала лечения. В результате своевременности выявления поверхностного кандидоза, правильно подобранного местного противогрибкового препарата, достаточной длительности терапии в каждом конкретном случае, одновременного лечения сопутствующих заболеваний, применения общеукрепляющих средств и т.д. эффективность лечения поверхностного кандидоза батрафеном 1% кремом в нашей практике оказалась достаточно высокой. У всех больных после лечения в соскобах с кожи и ногтевых валиков грибы не обнаружены. Клиническая эффективность при разных формах поверхностного кандидоза соответствовала 100, 71,5, 87,6 и 90,9%. В среднем эффективность отмечена у 88,3% больных. Каких-либо побочных действий от применения препара-

та не обнаружено. Таким образом, применение батрафена 1% крема местно при кандидозе гладкой кожи, ногтевых валиков, больших и межпальцевых складок высокоэффективно и толерантно, особенно при своевременной диагностике кандидоза и одновременном лечении сопутствующих заболеваний.

Литература:

1. Бутова С.А. Современные подходы к местной терапии онихомикозов: опыт применения батрафен лака для ногтей. Рос журн кожн и вен бол 2002;5:54-56.

2. Бутова С.А., Буслаев Г.Н., Шахтмейстер И.Я. Грибковые заболевания. Приложение к журналу "Здоровье" 1999;6:16-17.

3. Бутов Ю.С. Этиотропное лечение онихомикозов: современные подходы к оптимальной местной терапии. Consilium medicum 2002;4:5:233-236.

4. Самцов А.В. Батрафен в терапии грибковых заболеваний кожи и ногтей. Воен-мед. журн. 2002;8:39-41.

5. Bohn M., Kraemer K.Th. J Am Acad Dermatol 2000;43:4:s57-s69.

6. Burova S.A. Efficacy of topical batrafen. Hydroxypyridones as antifungal agents with spec. emphasis on onychomycosis. Ed. S. Shuster. 1999;43-44.

7. May R. J Eur Acad Dermatol Venerol 2000;14:Suppl 1:82.Поступила 15.10.03

УДК616.5-002.951.3-08

КЛИНИЧЕСКАЯ ЭФФЕКТИВНОСТЬ АЛЬФА-АДРЕНОМИМЕТИКОВ ПРИ НАРУЖНОМ ПРИМЕНЕНИИ

Ж.Н. Нурмухамбетов, Е.В. Зонова, М.О. Курбанов, А.Ж. Нурмухамбетова, А.М. Узаква, Е.Т. Габитова

Государственный медицинский университет города Семей

Тұжырым

АЛЬФА-АДРЕНОМИМЕТИКТЕРДІҢ СЫРТҚЫ ЕМГЕ ҚОЛДАНУДЫҢ КЛИНИКАЛЫҚ ТИІМДІЛІГІ

Ж.Н. Нурмухамбетов, Е.В. Зонова, М.О. Курбанов, А.Ж. Нурмухамбетова, А.М. Узаква, Е.Т. Габитова

Бұл жұмыста қан тамырларын тарылту арқылы өткір қабыну үрдісін (ісіну және қызару) жою қабілеті бар сыртқы емге арналған дәрілік препаратты өңдеу нәтижелері көрсетілген. Осы мақсатпен құрамында 0,1% нафазолин бар кремді қолданғанда оның 1% гидрокортизонды майымен салыстырғандағы клиникалық тиімділігі жөнінде нәтижелер берілген.

Summary

CLINICAL EFFICIENCY OF ALPHA-ADRENOCEPTOR AGONISTS IN EXTERNAL APPLICATION

Zh.N. Nurmukhambetov, E.V.Zonova, M. O. Kurbanov, A.Zh. Nurmukhambetova, A.M. Uzakova, E.T. Gabitova

This work presents the results of the drug development for external application possessing powerful vasoconstrictive effect and capable to liquidate the acute inflammation phenomenon: edema and hyperemia. To this end, the cream was tested with 0.1% content of naphazoline, which proved to be clinically more effective than 1% hydrocortisone ointment.

Наружная терапия является неотъемлемой частью общей лекарственной терапии дерматозов. Она может использоваться как в составе комплексного лечения, так и самостоятельно. Во многих случаях в дерматологии наружное лечение имеет ведущее значение, поскольку наружные фармакологические средства, в связи с наличием в коже нервно-рецепторного аппарата, а также за счет резорбтивного эффекта, в той или иной мере оказывают и общее воздействие на организм больного. Наступающее под влиянием наружной терапии уменьшение неприятных ощущений (зуд, боль, жжение и др.) положительно сказывается на общем и эмоциональном состоянии пациентов, что способствует выздоровлению. Учитывая данные обстоятельства, значительную роль в лечении различных дерматозов, безусловно, играет местная терапия, которая при достаточно высокой эффективности снижает риск возникновения побочных эффектов. В связи с вышеизложенным совершенствование методов наружной терапии является весьма актуальным.

Среди наружных средств наибольшей востребованностью пользуются топические кортикостероиды (ТКС). Клиническая эффективность топических глюкокортикостероидов объясняется их высокой противовоспалительной, противоаллергической, иммуно-супрессивной, а также сосудосуживающей и антимитотической эффективностью. Топические глюкокортикостероиды в современной клинической дерматологии являются «золотым» стандартом лечения воспалительных дерматозов. В то же время ТКС не лишены определенных недостатков,

которыми являются побочные эффекты: обострения бактериальной, вирусной и грибковой инфекции, атрофии, телеангиэктазии и др. [1,3]

Одним из ведущих принципов наружного лечения является выбор лекарственного средства и формы в зависимости от стадии (активности) воспалительного процесса с последующей своевременной сменой препарата в зависимости от наступивших изменений состояния кожного процесса. Поиск альтернативы для ТКС, способной оказывать желаемый эффект в стадии активного воспаления, явился целью настоящего исследования. В связи с этим, мы поставили задачу разработать лекарственное средство для наружного применения, обладающее способностью ликвидировать явления острого воспаления: отека и гиперемии. Ведущим механизмом действия данного средства должен быть сосудосуживающий эффект.

В качестве препарата отвечающего указанным требованиям наше внимание привлекли α_2 -Адреномиметики периферического действия, широко применяемые при лечении аллергических конъюнктивитов и ринитов. В связи с их способностью устранять отечность слизистых оболочек эти препараты получили также название антиконгестантов.

Нафазолин (нафтизин, санорин, риназин) по своему строению отличается от норадреналина и α_1 -адреномиметиков, но, подобно им, оказывает α -адреномиметическое действие. Вызывает более длительное, чем α_1 -адреномиметики, сужение перифериче-

ских сосудов. Противоотечное действие нафазолина при его нанесении на слизистые оболочки связано с сосудосуживающими свойствами. Препарат при ринитах облегчает носовое дыхание, уменьшая приток крови к венозным синусам. Применяют нафазолин при острых ринитах, синуситах, гайморитах, евстахиитах, а также для облегчения риноскопии, для остановки носовых кровотечений, при аллергических конъюнктивитах [2].

α_2 -Адренорецепторы локализируются пресинаптически (в адренергических и холинергических нервных окончаниях) и постсинаптически (в кровеносных сосудах и центральной нервной системе), а также вне синапсов в стенках сосудов. Пресинаптические α_2 -адренорецепторы по принципу отрицательной обратной связи регулируют высвобождение норадреналина. Существует три подтипа α_2 -рецепторов: α_2A , α_2B и α_2C .

Адренергические средства могут избирательно действовать на разные типы адренорецепторов: стимулировать их (адреномиметики, т.е. агонисты) или подавлять (адреноблокаторы, т.е. антагонисты).

Артериальный и венозный тонус в значительной степени зависит от функционального состояния α -адренорецепторов гладкомышечных клеток сосудов. Стимуляция α -адренорецепторов вызывает сужение артерий, преимущественно артериол, прекапиллярных сфинктеров (в том числе коронарных, легочных, почечных) и вен [2].

Для реализации поставленной цели мы решили изучить клиническую эффективность альфа-адреномиметиков при наружном лечении дерматозов.

Материалы и методы.

Под нашим наблюдением находилось 46 пациентов с островоспалительными явлениями на коже: отек и эритема (простой контактный дерматит - 17 и аллергический контактный дерматит - 29 пациентов). Больные предъявляли жалобы на высыпания на коже, зуд, чувство жжения. Патологический процесс локализовался преимущественно в области дистальных отделов верхних и нижних конечностей, на лице. В пределах патологического очага кожа была отечна, инфильтрирована, имела ярко-красную окраску с шелушением различной

степени выраженности, серозными и геморрагическими корочками на поверхности. Возраст пациентов варьировал от 16 до 63 лет. Длительность заболевания составляла от 2-3 дней до 2-3 недель. Пациенты были распределены на 2 группы по 23 - в каждой. Пациенты первой группы получали крем Унна с включением в его состав нафазолин в концентрации 0,1%. Крем назначался 2 раза в сутки в течение 7 дней в сочетании с комплексной терапией, включающей в себя глюконат кальция по 0,5 г 3 раза в сутки и мебгидролин по 0,1 г 2 раза в сутки. Пациенты второй группы (контрольная группа) получали 1% гидрокортизоновую мазь дважды в день в течение 7 дней в сочетании с антигистаминной и гипосенсибилизирующей терапией в аналогичных с первой группой дозировках.

В ходе исследования проводилась клиническая оценка эффективности терапии с регистрацией сроков исчезновения отека и эритемы у наблюдаемых пациентов.

Результаты и обсуждение.

Изменения клинической симптоматики в ходе проводимой терапии характеризовались следующим образом: наблюдаемая у больных отек и, яркая эритема хуже поддавалась коррекции во второй группе, у подавляющего большинства пациентов данные клинические проявления уменьшались медленнее, чем у пациентов первой группы. В первой группе больных некоторое уменьшение отека и гиперемии наблюдалось уже в первый день наблюдения у 30,4%, тогда как во второй группе - только у 8,7%. Дальнейшее уменьшение воспалительных явлений наблюдалось во 2 группе почти у 70% на второй день и полное исчезновение у всех наблюдаемых пациентов произошло на 4 день лечения. Во второй группе, к этому времени, полное разрешение процесса наблюдалось только у 73,9% пациентов. При дальнейшем наблюдении в этой группе на 7 день полное исчезновение островоспалительных явлений наблюдалось у 87% пациентов, а у 3 (13,0%) положительный эффект отсутствовал. Реакций обострения и побочных явлений ни у одного из наблюдаемых пациентов под влиянием проводимой терапии не наблюдалось.

Таблица 1. - Динамика клинической симптоматики под влиянием терапии

Изменения клинических признаков	1 группа				2 группа				
	Клинические признаки				Клинические признаки				
	Отек		Эритема		Отек		Эритема		
Сроки наблюдения	абс.к-во б-х	%	абс.к-во б-х	%	абс.к-во б-х	%	абс.к-во б-х	%	
До лечения	23		23		23		23		
1 день	^	7	30,4	5	21,7	2	8,7	5	21,7
	#	-	-	-	-	-	-	-	-
2 день	^	15	65,2	16	69,7	7	30,4	7	30,4
	#	9	39,1	6	26,0	2	8,7	4	17,4
3 день	^	23	100,0	23	100	15	65,2	14	60,9
	#	22	95,7	20	86,9	15	65,2	15	65,2
4 день	^					17	73,9	17	73,9
	#	23	100,0	23	100	18	78,3	17	73,9
5 день	^					17	73,9	17	73,9
	#					19	82,6	18	78,3
6 день	^					19	82,6	19	82,6
	#					23	100	20	87,0
7 день	^							20	87,0
	#							20	87,0

Примечание: ^ - пациенты, у которых наблюдалось уменьшение клинических признаков,

- пациенты, у которых наблюдалось полное исчезновение клинических признаков

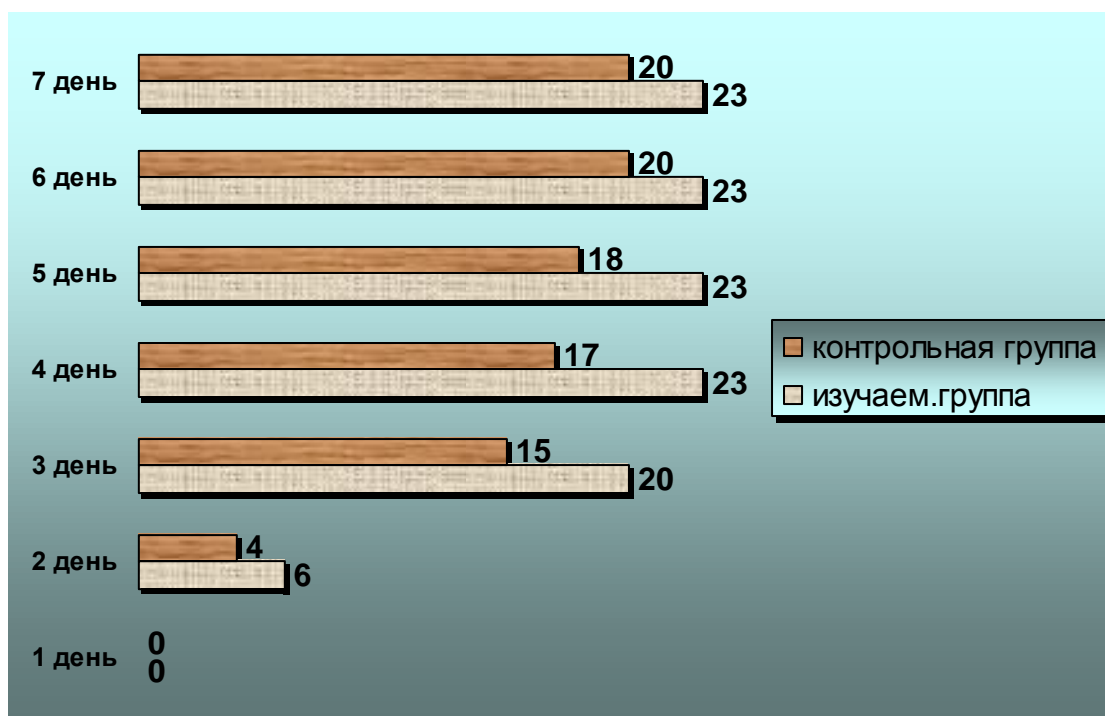


Рис. 1. - Исчезновение воспалительных явлений у пациентов под влиянием наружной терапии

Таким образом, терапия, в состав которой входил крем с 0,1% содержанием нафазолина, показала себя клинически более эффективной по сравнению с терапией, включающей в себя 1% гидрокортизоновую мазь.

Выводы:

1. Крем с 0,1% содержанием нафазолина достаточно эффективен при использовании его в качестве наружной терапии при дерматозах в стадии острого воспаления.

2. Высокая безопасность крема с 0,1% содержанием нафазолина позволяет рекомендовать его для наружной терапии при простых и аллергических контактных дерматитах.

Литература:

1. Основы наружной терапии болезней кожи. Васкулиты кожи. Серия «Библиотека врача-дерматовенеролога». -Выпуск 2/Под ред. Е.В.Соколовского.-СПб.:СОТИС, - 1999. - С.198.
2. Машковский М.Д. Лекарственные средства: В 2 т.Т.2.-14-е изд., перераб., испр.и доп.-М.:ООО «Изд.Новая Волна» :ИздательС.Б.Дивов, 2001. - 608 - с.8.
3. Brazzini B.Pimpinelli N. New and established topical corticosteroids in dermatology. Am J.Dermatol. 2002. 3.47-58.

УДК 616.5-006

Клиническая характеристика паранеопластических дерматозов

Н.К. Султанова¹, Н.К. Шаймарданов¹, Б.С. Килыбаева²

Государственный Медицинский Университет города Семей¹,
КГКП «Аягозское районное медицинское объединение», г. Аягоз²

Тұжырым

ПАРАНЕОПЛАСТИКАЛЫҚ ДЕРМАТОЗДЫҢ КЛИНИКАЛЫҚ КӨРІНІСІ

Н.К. Султанова, Б.С. Килыбаева, Н.К. Шаймарданов

Паранеоплазиялар - ағзада дамушы онкологиялық процесстің белгісі. 60-тан астам нозологиялық формаларды паранеоплазияларға жатқызады. Мақалада паранеоплазиялардың кейбір формаларының сипаттамасы беріледі.

Summary

CLINICAL CHARACTERISTICS OF PARANEOPLASTIC DERMATOSES

N.K. Sultanov, B.S. Kilybaeva, N.K. Shaymardanov

Paraneoplasia - signs of developing cancer in the body of the process. More than 60 clinical entities referred to paraneoplasia. A description of cutaneous manifestations of some forms of paraneoplasia.

Самые различные клинические проявления на коже с более или менее высокой степенью вероятности могут

быть признаками развивающегося в организме онкологического процесса. В зависимости от частоты сочета-

ния кожных проявлений с онкологическим процессом паранеопластические дерматозы делят на облигатные и факультативные, а также на наследственные синдромы. В настоящее время к паранеоплазиям относят более 60 нозологических форм: синдромы Пейтца-Джигерса-Турена, Горлина-Гольца, Базекса, Свита, Лезера-Трела; черный акантоз, круговидную эритему Гаммела, кольцевидную центробежную эритему Дарье, дерматомиозит, пигментную ксеродерму, буллезный пемфигоид, герпетиформный дерматит Дюринга, фолликулярный муциноз, приобретенный ихтиоз, приобретенный гипертрихоз пушковых волос и многие другие. Для паранеопластических дерматозов характерно их исчезновение после хирургического удаления опухоли, успешной цитостатической или лучевой терапии, а также повторное возникновение прежних кожных проявлений после активации онкологического процесса.

Круговидная эритема Гаммела (*erythema gyratum repens*) - редкая форма облигатной паранеоплазии, впервые описанной J. Gammel в 1952 г. у женщины, больной раком молочной железы. Кожные высыпания обычно на несколько месяцев опережают появление онкологического процесса, но могут возникать одновременно или запаздывать. Клиническая картина чрезвычайно своеобразна: зудящие эритематозные шелушащиеся кольца и гирлянды причудливых, ежедневно меняющихся, ползущих (*repens*) очертаний, между которыми сохраняются участки неизменной кожи. Чешуйки мелкие, отрубевидные, но могут быть крупнопластинчатыми. После удаления опухоли зуд и клинические проявления исчезают в течение нескольких дней.

Черный акантоз (сосочково-пигментная дистрофия кожи, *acanthosis nigricans*) - облигатный паранеопластический дерматоз. Он разделяется на 5 типов со сходной клинической картиной, но различным прогнозом для больного. Юношеская (доброкачественная) форма может начинаться в раннем детском или подростковом возрасте, не имеет связи с эндокринными заболеваниями. Доброкачественный акантоз, сочетающийся с эндокринными заболеваниями: инсулиннезависимым сахарным диабетом, гипотиреозом, синдромом Иценко-Кушинга, андрогенией. Близок к нему лекарственный *acanthosis nigricans*, развивающийся при лечении большими дозами никотиновой кислоты. Симптоматический акантоз (псевдоакантоз) наблюдается обычно у тучных женщин со смуглой кожей. Злокачественный *acanthosis nigricans*, возникший у лиц старше 40 лет, который и является облигатным паранеопластическим дерматозом, в 80-90% случаев сопутствует онкологическому процессу. В половине случаев сочетается с карциномой желудка, в 20-25% - с раком мочевыводящих путей, половых органов и другой локализации.

Клинически при всех типах черного акантоза наблюдается усиление пигментации кожи и ее утолщение в зонах естественных складок - в паховой области, подмышечных впадинах, локтевых сгибах, на шее. Кожный рисунок усилен, на поверхности видны грязно-серые сосочковые разрастания. При злокачественной форме гиперпигментация и гиперкератоз выражены сильнее, примерно у половины больных на слизистых полости рта и половых органов возникают ворсинчатые бородавчатые разрастания. Отчетливо выражен гиперкератоз ладоней и подошв.

Синдром Лезера-Трела характеризуется внезапным появлением себорейных кератом, их быстрым увеличением в числе и размерах, что в 70% случаев сочетается с онкологической патологией: раком желудка, бронхов, предстательной железы, матки, молочных желез, легкого,

а также со злокачественными лимфомами. Высыпания, клинически и гистологически идентичные сенильному себорейному кератозу, обычно локализуются на спине, груди, конечностях. Клиническая картина может быть пестрой из-за вкрапленных актинического кератоза, лентицинозных пятен, гемангиом.

Дерматомиозит разделяют на первичный детский, первичный идиопатический и вторичный паранеопластический. Выделяют 3 варианта течения (острый, подострый и хронический) и 3 периода: продромальный, манифестный и дистрофический или терминальный.

Каждый случай дерматомиозита, возникшего у взрослого человека старше 40 лет, должен тщательно исследоваться для выявления возможной опухоли. Частота сочетания дерматомиозита с онкологическим процессом варьирует от 14 до 52%.

Клинические проявления дерматомиозита, ассоциированного с опухолями различной локализации (молочная железа, яичники, матка, желудок, почки, легкие), не отличаются от наблюдаемой симптоматики при идиопатической форме заболевания.

Наиболее типична локализация высыпаний на открытых местах: лицо, особенно в периорбитальной области, шея, зона декольте, конечности, преимущественно над суставами, но высыпания могут распространяться по всему кожному покрову. Вначале возникает яркая отечная эритема, затем она приобретает лиловый оттенок или насыщенно-бурый цвет. Участки гипер- и гипопигментации, телеангиэктазии создают пеструю картину пойкилодермии. Нередки болезненные паронихии, капилляриты на подушечках пальцев и ладонях. Могут поражаться также слизистые оболочки в виде конъюнктивита, атрофического ринита, стоматита, фарингита, ларингита (20-88%). Поражение поперечнополосатых мышц, как и кожи, является одним из самых ранних симптомов дерматомиозита. Вначале отмечаются сильная утомляемость, болезненность, нарастающая слабость мышц плечевого и тазового пояса. Больные не в состоянии поднять руки, чтобы одеться («симптом рубашки»), причесаться, поднести ложку ко рту. Слабость мышц шеи не позволяет им приподнять голову. Больным трудно сесть, походка становится неуверенной, часто падают, трудно подняться на ступеньку («симптом лестницы»). Из-за миофиброза мышцы становятся плотными, деревянистыми. Кожа над пораженными мышцами имеет типичную лиловую окраску («гелиотроп»), уплотнена, блестящая, лоснящаяся, не сгибается в складки. Кроме патологии скелетной мускулатуры наблюдаются поражения мышц мягкого неба и глотки, проявляющиеся дисфагией, дисфонией; межреберных мышц и диафрагмы (одышка); миокарда (миокардит, дистрофия).

Буллезные дерматозы (буллезный пемфигоид Лезера, герпетиформный дерматит Дюринга, субкорнеальный пустулез Снеддона-Уилкинсона, эритематозная и эксфолиативная пузырчатка) встречаются у 2-18% онкологических больных пожилого возраста.

Клинически проявления буллезного пемфигоида характеризуются пузырями с напряженной крышкой на фоне неизменной или, реже, слегка гиперемированной кожи. Преимущественная локализация - области крупных суставов, гибательные поверхности верхних и нижних конечностей. Пузыри диаметром от нескольких миллиметров до нескольких сантиметров существуют значительно дольше, чем при истинной пузырчатке, а образующиеся после вскрытия эрозии быстро эпителизируются. Пузыри могут локализоваться и на слизистых. Наряду с пузырьными элементами, клиническими прояв-

лениями буллезного пемфигоида могут быть папулезные и уртикарно-эритематозные элементы и везикулы.

Герпетиформный дерматит Дюринга на высоте приступа проявляется полиморфными высыпаниями в виде уртикарноподобных, эритематопапулезных, пузырьковых, пузырных, иногда пустулезных элементов, а также эксфолиаций, бурых гиперпигментаций на месте разрешившихся высыпаний, корочек. Характерен сильный, иногда мучительный зуд или жжение кожи.

Субкорнеальный пустулез характеризуется мелкими, склонными к групповому расположению, везикулезными или пустулезными субкорнеальными высыпаниями без субъективных ощущений или слегка зудящих. Преимущественная локализация - крупные (паховые, подмышечные) складки, но могут быть и на других участках кожного покрова. Слизистые не поражаются. При появлении свежих высыпаний по периферии регрессирующих элементов образуются кольцевидные, дугообразные фигуры и гирлянды диаметром до 5 см. Вялые пузыри с тонкой и дряблой покрывкой заполнены гнойным содержимым.

Кроме дерматозов, имеющих достаточно четкие нозологические отличия, А.А. Каламкьян и Х.К. Шадыев обратили внимание на гиперпигментированные пятна, не поддающиеся классификации, но в 15% случаев указывающие на развивающуюся опухоль. При этом почти всегда процесс на коже опережал онкологическое заболевание.

Литература:

1. Агакишиев Д.Д., Керимов С.Г., Меджидов Н.М., Джавад-заде М.М. Случай паранеопластического черного акантоза. Вестн дерматол 1991; 4. – С. 49-53.
2. Каламкьян А.А., Мордовцев В.Н., Трофимова Л.Я. Паранеоплазия. В кн.: Клиническая дерматология, редкие и атипичные дерматозы. Ереван: Айастан 1989; С. 354-356.
3. Каламкьян А.А., Шадыев Х.К. Паранеопластическая гиперпигментация кожи. Вестн. дерматол 1984; 6. - С. 4-7.
4. Пономарев А.А., Куликов Е.П., Караваев Н.С., Федосеев А.В. Редкие кожно-висцеральные синдромы. Рязань 1998. – 648с.

УДК 616.649+616.9

УРОГЕНИТАЛЬНАЯ МИКОПЛАЗМЕННАЯ ИНФЕКЦИЯ У ЖЕНЩИН

Е.В. Зонова, Ж.Н. Нурмухамбетов, М.З. Нурмухамбетова, М.О. Курбанов, Б.Б. Жумабекова

Централизованная серологическая лаборатория ОКВД, г. Усть-Каменогорск,
Государственный медицинский университет, г. Семей

Тұжырым

ӘЙЕЛДЕРДЕГІ УРОГЕНИТАЛЬДЫ МИКОПЛАЗМАЛЫҚ ИНФЕКЦИЯ

Е.В. Зонова, Ж.Н. Нурмухамбетов, М.З. Нурмухамбетова, М.О. Курбанов, Б.Б. Жумабекова

Бұл жұмыста әйел адамдарды генитальды микоплазмаларға тексеру нәтижелері көрсетілген. *M. hominis* 48,7% ауру әйелдерден және 18,7% сау әйелдерден табылған, *Mycoplasma hominis* жүкті әйелдердің 1/3 бөлігінен және *Ureaplasma spp.* 70% анықталған. Алынған нәтижелер ауыр акушерлік және гинекологиялық анамнезі бар әйелдерді жүктілікке дейін микоплазмалық инфекцияға тексеру жүргізу кезінде дәлелдейді, сол арқылы жүктілік кезінде кері көрсеткіші бар дәрі-дәрмектерді алдын-ала қолдану арқылы толық жарамды ем жүргізуге мүмкіншілік береді.

Summary

URINOGENITAL MYCOPLASMAL INFECTION IN WOMEN

Y.V. Zonova, Z.N. Nurmukhambetov, M.Z. Nurmukhambetova, M.O. Kurbanov, B.B. Zhumabekova

This work presents the results of examination of women for the presence of genital mycoplasmas. *M. hominis* was isolated in 48.7% of cases of patients and 18.7% of cases of healthy women, almost one third of pregnant women, and *Mycoplasma hominis* was isolated in 70% of cases - *Ureaplasma spp.* These data suggest that the revelation of mycoplasma infection should be carried out in women with burdened maternal obstetric and gynecological history before pregnancy, what will allow conducting the proper treatment and use of drugs which are adverse in pregnant women.

В последнее время резко возросла частота смешанной урогенитальной инфекции, борьба с которыми представляет значительные трудности в связи с развивающейся устойчивостью возбудителей к широко применяемым антибактериальным препаратам и особенностям ответных реакций организма. Одним из компонентов смешанной инфекции являются генитальные микоплазмы.

Заболевания человека, вызываемые микоплазмами, объединяют в группу микоплазмозов. Согласно современной классификации, семейство *Mycoplasmataceae* разделяют на 2 рода – род *Mycoplasma*, включающий около 100 видов и род *Ureaplasma*, в котором насчитывается только 3 вида. Для человека патогенными являются *M. pneumoniae*, *M. hominis*, *M. genitalium*, *M. incognitis*, *U. urealyticum* [2].

Микоплазмы являются самыми мелкими, свободно живущими прокариотами. Они занимают промежуточное положение между вирусами и бактериями в систематике микроорганизмов. По размерам, способности прохождения через мембранные фильтры, чувствительности к эфиру микоплазмы близки к вирусам. По способности к росту на бесклеточных питательных средах и структурной организации – к стабильным формам бактерий. Они представляют собой уникальную группу микроорганизмов, лишенных клеточной стенки и имеют только трехслойную липопротеиновую цитоплазматическую мембрану, наружный и внутренний слой которой электронно – плотный, а средний электронно – прозрачный, общая толщина которых составляет 7,5 – 15,0 нм. В цитоплазме клеток имеются: нуклеотид, диффузно распределенный в виде нитей ДНК, рибосомы и ино-

гда внутрицитоплазматические мембранные структуры. Отсутствие клеточной стенки объясняет полиморфность микоплазм, которые могут иметь различные морфологические формы: ветвистые, цепочечные, шаровидные и мельчайшие репродуцирующие элементы размером 100-450 нм. Диаметр сферических клеток варьирует от 0,3 до 0,8 мкм. Встречаются и более мелкие структуры, приближающиеся размером к вирусам. Размножение микоплазм происходит внутриклеточно и очень интенсивно, путем деления материнских клеток, а также путем отпочковывания дочерних клеток от поверхности мембраны материнской клетки. Цикл развития занимает около 6 суток. Микоплазмы грамотрицательны, обладают крайне низкой чувствительностью к большинству красителей [1].

Доказано, что все микоплазмы вызывают очень большие изменения в метаболизме клеток организма – хозяина: нарушают облик аминокислот, синтез белков, нуклеиновых кислот, привнося новую генетическую информацию. Появление хромосомных аббераций отмечено в лейкоцитах человека при заражении их *U. Urealyticum*, выделенной от женщин с привычным невынашиванием беременности.

Известно, что уреоплазмы адсорбируются на сперматозоидах человека и часто обнаруживаются у женщин при спонтанных абортах, при этом частота хромосомных аномалий, выявляемых у плода, составляет около 20%.

Доминирующим фактором, определяющим патогенность микоплазм, является их способность тесно связываться с мембраной клетки, вступать с ней в межмембранное взаимодействие, при котором возможен обмен отдельными мембранными компонентами. Сходство мембран микоплазм с мембранами клеток хозяина обуславливает их слабую иммуногенность и длительную персистенцию в организме, некоторые патогенные микоплазмы обладают особым генетическим механизмом, позволяющим изменить их собственные поверхностные структуры. Такая поверхностная фенотипическая вариация играет, вероятно, ключевую роль в развитии и персистенции микоплазменной инфекции, позволяя микробам уклоняться от защитных механизмов хозяина и способствуя адаптации к быстроизменяющимся условиям обитания. Наличие же общих антигенных структур у микоплазм и клеток организма является причиной развития аутоиммунных процессов, приводящих к тяжелым осложнениям, требующим специфической терапии [4].

Биологические свойства микоплазм препятствуют либо фагоцитозу, либо перевариванию их в фагоцитах. В тех случаях, когда микоплазмы не перевариваются фагоцитами, последние становятся разносчиками инфекции, содействуя генерализации инфекции.

К хроническим формам заболевания относятся негонококковые уретриты, циститы, пиелонефриты, вагиниты, сальпингиты, воспаления яичников и большой железы преддверия. Однако, необходимо отметить, что как моноинфекция микоплазмоз встречается лишь в 12-18% случаев.

Значительный рост микробной популяции приводит к резкому повышению концентрации липополисахаридов, JgA и JgB, протеаз, а также разнообразных аминов. Накопление этих факторов вирулентности микроорганизмов, ведет к преодолению защитных барьеров и внедрению бактерий и продуктов жизнедеятельности в ткани верхних отделов половых путей. Следствием этого процесса может стать развитие эндометрита,

сальпингита вне беременности, а также децидуита и инфекции плодных оболочек у беременных женщин.

Персистенция микоплазм в эндометрии в последующем может быть причиной инфицирования плодного яйца и прерывания беременности на ранних сроках. Во время беременности микоплазмы входят в число наиболее часто встречающихся микроорганизмов в составе микроценоза влагалища, уретры и цервикального канала, вегетируемых в ассоциации с различными условно – патогенными и патогенными микроорганизмами. Они увеличивают количество свободной арахидоновой кислоты, приводя к активации синтеза простагландинов что, в свою очередь, может стать причиной спонтанных абортов, преждевременных родов, мертворождений, патологии беременности и родов [4].

Урогенитальные микоплазмы относятся к условно – патогенным микроорганизмам. Об этом свидетельствуют их широкое распространение в человеческой популяции, преимущественно в форме бессимптомного носительства, симбиотические отношения с другими условно – патогенными микроорганизмами, низкие титры специфических антител, обнаруживаемые как у носителей микоплазм, так и у лиц свободных от него, наличие у *M.hominis* антигенов, общих с антигенами других видов микоплазм – сапрофитов человека. В определенных условиях при ослаблении механизмов защиты макроорганизма микоплазмы, обладающие низкой вирулентностью, могут вызывать манифестные формы заболевания. Обсуждаются различные точки зрения на проблему генитального микоплазмоза – от попыток считать микоплазмы абсолютными патогенами, до полного отрицания их роли в урогенитальной патологии. Трудность диагностики микоплазменных инфекций, распространенность заболевания, половой путь передачи и неадекватность проводимой терапии в скором времени приведут к преобладанию этих инфекций над классическими венерическими заболеваниями [2].

Урогенитальные микоплазмы вызывают острые, хронические и бессимптомные формы заболевания. Последние очень опасны в аспекте перинатальной патологии, т.к. играют большую роль в распространении инфекции. Проведенные исследования показали довольно широкое распространение бессимптомного носительства микоплазм в урогенитальном тракте у женщин и его связь с воспалительными заболеваниями половых органов и беременностью [3].

Нами было проведено обследование 49 женщин с воспалительными заболеваниями урогенитального тракта и 51 здоровой женщины на наличие генитальных микоплазм. В результате проведенных исследований *M. hominis* была выделена в 48,7% случаев от больных и 18,7% случаев от здоровых женщин. У женщин при микоплазменной инфекции воспалительный процесс в гениталиях был выражен слабо и почти не вызывал субъективных ощущений.

К острым формам микоплазменной инфекции урогенитального тракта относятся: родовой сепсис, септические аборты и септицемия после гинекологических операций.

В централизованной лаборатории Облкожвендиспансера, выполняющей программу «010» по бесплатному обследованию беременных женщин на ИППП в 2010 году с помощью ПЦР было обследовано 2870 женщин, количество проведенных исследований составляло 14211. В 2011 году количество обследованных женщин и проведенных исследований было - 1106 и 5500, соответственно.

Таблица 1. Результаты диагностики беременных женщин на ИППП с помощью ПЦР в 2010 - 2011 году

Вид возбудителя	Кол-во обследованных	Кол-во «+» результатов	% выявляемости
Chlam.Trachomatis	2834/1097	242/113	9/10
Ureaplasma Spp	2861/1102	1956/827	68/75
Mycopl.Hominis	2838/1101	637/304	22/28
Trichom.Vaginalis	2827/1098	96/55	3,4/5
Gardn. Vaginalis	2851/1102	1260/510	44/46

Полученные данные свидетельствуют о том, что почти у 1/3 беременных женщин обнаруживаются *Mycoplasma hominis* и в 70% случаев - *Ureaplasma spp.* Микоплазмы в ассоциации с хламидиями выявляются в 25-30% случаев, а в сочетании с другими патогенными микроорганизмами – в 87-90% случаев.

Таким образом, проведенные исследования позволяют сделать вывод, что определение микоплазменного инфицирования должно проводиться у женщин с отягощенным акушерским и гинекологическим анамнезом еще до беременности. Это позволит провести полноценное лечение и использовать препараты, которые нежелательно применять у беременной женщины. Однако, приходится констатировать, что на практике наличие микоплазм чаще всего обнаруживается во

время беременности, при взятии женщины на учет в женской консультации.

Литература:

1. Скрипкин Ю.К., Машкиллейсон А.Л., Шарапова Г.Я. «Кожные и венерические заболевания», Москва «Медицина» 1997 г.
2. Дмитриев Г.А., Глазко И.И. «Диагностика инфекций, передаваемых половым путем»
3. Прозоровский С.В. «Социальная значимость микоплазменных инфекций. Перспективы научных исследований». Вестник АМН 1991год.
4. Башмакова Н.В., Заварзина Л.П., Глазкова Л.К., Головкин В.Д. «Профилактика невынашивания беременности при урогенитальной инфекцией у супругов» Акушерство и гинекология 1998 год.

УДК 616.97-001.891.53

ЦЕЛЕСОБРАЗНОСТЬ И ЭФФЕКТИВНОСТЬ ЦЕНТРАЛИЗАЦИИ ЛАБОРАТОРНЫХ ИССЛЕДОВАНИЙ В ДИАГНОСТИКЕ ИНФЕКЦИЙ, ПЕРЕДАЮЩИХСЯ ПОЛОВЫМ ПУТЕМ

Е.В. Зонова

Централизованная лаборатория ОКВД, г. Усть-Каменогорск

Тұжырым

ЖЫНЫСТЫҚ ЖОЛЫМЕН БЕРІЛЕТІН АУРУЛАРДЫ ДИАГНОСТИКАЛАУДА ЛАБОРАТОРЛЫҚ ЗЕРТТЕУЛЕРДІ БІР ОРТАҒА БАҒЫНДЫРУДЫҢ МАҚСАТҚА СӘЙКЕСТІЛІГІ МЕН ТИІМДІЛІГІ

Е.В. Зонова

Усынылған мәліметтер ШҚО аймағы бойынша көп жылдық лабораторлы қызметтің қорытындысы. Алынған мәліметтерді терең талдау нәтижесінде лабораторлы зерттеулерді бір орталыққа бағындырудың қажеттілігі дәлелденеді. Лабораторлы қызмет реформасының негізі болып, зерттеулердің экономикалық және диагностикалық тиімділігі, халыққа медициналық көмек көрсетудің сапасын көтеру мәселесін шешу табылады.

Summary

EXPEDIENCE AND EFFICIENCY OF CENTRALISATION OF LABORATORY STUDIES IN DIAGNOSTICS OF INFECTIONS SEXUALLY TRANSMITTED

E.V. Zonova

Presented data are the result of long-term activity of laboratory services in the East Kazakhstan region. Based on thorough analysis of factual data, the necessity of centralized laboratory studies, which are the basic element in reforming of laboratory services capable to provide the solution of actual problems of increasing of economic and diagnostic efficiency of studies to improve the quality of provision of medical care to the population and will answer the world tendencies of the organization of laboratory service.

Одним из наиболее важных компонентов, определяющих репродуктивное здоровье человека, являются инфекции, передаваемые половым путем (ИППП). Проблема профилактики и диагностики ИППП во всем мире уделяется большое внимание. В США в центре контроля и профилактики заболеваний существует национальный проект надзора за гонококковой инфекцией, лаборатории осуществляют экспертную деятельность на национально-международном уровне с проведением контроля за серологическими исследованиями по диагностике сифилиса, гонореи, хламидиоза, трихомониаза. Активно по данной проблеме работает Восточно-Европейское содружество по сексуальному и репродуктивному здоровью, разрабатывающее Протоколы лабо-

раторной диагностики ИППП, Европейская ассоциация против ИППП (IUSTI) [1]. Между тем, в Казахстане этой проблеме не уделяется должного внимания, ИППП не включены в раздел социально значимых заболеваний.

К ИППП, согласно МКБ-10, относятся: сифилис, гонококковая инфекция, хламидийная инфекция, урогенитальный трихомониаз, шанкроид, паховая гранулема, аногенитальная герпетическая инфекция. Многие возбудители ИППП, а также ВИЧ и вирусы гепатитов могут передаваться от матери плоду и вызывать тяжелые заболевания новорожденных. Осложнениями хламидийной и гонококковой инфекции могут быть мужское и женское бесплодие [2]. Данные о заболеваемости ИППП далеки от реальной картины, т.к. основываются

главным образом на официальных источниках без учета коммерческих организаций, где обследуется значительное число пациентов. Нет единого органа (центра), объединяющего усилия многочисленных организаций-потребителей. Современные ИППП практически не имеют патогномичных симптомов, протекают незаметно, поэтому в их выявлении лабораторная диагностика играет решающую роль. Однако, существует ряд проблем, затрудняющих борьбу с ИППП, одними из которых являются: самолечение в связи со свободным доступом антибиотиков и противовирусных препаратов в аптечной сети; оказание лечебно-диагностической помощи медицинскими работниками, не имеющими соответствующих знаний по диагностике и лечению ИППП; отсутствие стандартизированных протоколов диагностики и лечения большинства ИППП, базирующихся на принципах доказательной медицины. Лабораторная диагностика наиболее распространенных и социально значимых ИППП должна основываться на принципах необходимости и достаточности и строго руководствоваться научно-обоснованными, регламентированными технологиями [5]. Для преодоления этих проблем необходимо повышение качества первичной и специализированной медицинской помощи. Какова же на сегодняшний день ситуация с лабораторной диагностикой ИППП? В областных центрах и крупных городах можно найти несколько современных лабораторий, значительная часть которых частные, что значительно снижает доступность диагностики для людей с невысокими доходами. Всем ясно, что в ближайшее время государство не сможет создать столь необходимые лаборатории по диагностике ИППП в каждом лечебном учреждении. Интересен и полезен опыт организации лабораторной диагностики ИППП в США, даже в такой очень богатой стране нет целесообразности организовывать лаборатории в каждом лечебном учреждении.

Созданы централизованные лаборатории, укомплектованные высокопрофессиональным персоналом, современным оборудованием. Кроме выполнения анализов, подобные лаборатории выполняют еще одну важную функцию – отслеживают биологические свойства возбудителей ИППП в регионе [1].

В современных условиях, когда крупные коммерческие лаборатории активно усиливают свои позиции на рынке лабораторных услуг, для государственных лабораторий единственный путь к выживанию – это централизация лабораторных исследований и конкуренция за лабораторные услуги. В целях совершенствования контроля за ИППП рекомендуется создавать в качестве структурных подразделений областных, республиканских кожно-венерологических диспансеров централизованные лаборатории по диагностике ИППП, сосредоточив в них все виды исследований для микроскопической, вирусологической, бактериологической, серологической, иммунологической, молекулярно-биологической диагностики этих инфекций.

Централизованная серологическая лаборатория была организована в 1972 году в составе Восточно-Казахстанского областного кожно-венерологического диспансера г. Усть-Каменогорск на правах отделения. В настоящее время Централизованная серологическая лаборатория КГКП ВК ОКВД выполняет лабораторные исследования в соответствии с «Перечнем обязательного минимума лабораторных исследований для централизованных серологических лабораторий» и состоит из следующих структурных подразделений: серологический отдел с иммунологией, клинический отдел, бактериологический отдел, отдел специфических реакций (РИП, РИФ), иммуноферментный анализ, отдел молекулярной диагностики (ПЦР – диагностика возбудителей ИППП с использованием детекции продуктов амплификации электрофорезным методом).

Таблица 1. - Деятельность ЦСЛ ВК ОКВД

№	Наименование исследований	2007г	2008г	2009г	2010г	2011г 9мес
1	Иммунологические	281591	290573	28385	250943	173496
2	Общеклинические	261970	268172	272353	260535	173895
3	Бактериологические	22220	28197	28922	27801	21149
4	РИФ, РИП	3632	6411	5680	4689	2314
5	ПЦР	15695	18945	25643	26736	13320
	Всего исследований	585108	612298	616455	570714	384174

Для диагностики сифилиса проводятся исследования в темном поле нативного препарата, серологические исследования крови и ликвора в комплексе серологических реакций РМП и РСК с кардиолипновым и трепонемным антигенами, реакции иммунофлюоресценции в модификациях, ИФА..

ЦСЛ обслуживает все ЛПУ г.Усть-Каменогорска: городские и областные диспансеры, учреждения УВД, СВА по постановке комплекса серологических реакций на сифилис, что составляет 76% от общего числа проведенных исследований. По специфическим методам исследования на сифилис (РИП и РИФ) обслуживает все ЛПУ города и области.

Таблица 2. - Серологические исследования за период 2007-2011г (9мес.)

№	Наименование исследований	2007г	2008 г	2009г	2010г	2011г 9мес
1	РСК	128381	158670	124636	102388	66952
2	Реакция микро-преципитации	153210	131903	158679	147410	106544
3	РИФ, РИП	3632	6411	5680	4689	2314
	Всего	285223	296984	288995	254487	175810

Приведенные данные свидетельствуют о снижении на 42497 иммунологических анализов в 2010 г по сравнению с 2008 годом. Такое снижение количества серологических исследований на сифилис, наблюдающееся в основном за счёт уменьшения количества анализов на РМП и РСК, связано с тем, что многие ЛПУ г.Усть-Каменогорска, начинают самостоятельно проводить диагностику сифилиса.

На базе лаборатории централизовано исследование мазков на гонорею, трихомониаз, кандидоз из всех гинекологических отделений города, родильных домов, кабинетов гинекологического приема СВА, что составляет 87% от общего числа проведенных исследований. Такая централизация позволяет квалифицированно и точно в срок выдавать результаты анализов пациенту и своевременно привлекать его на лечение. Вместе с тем,

за 2010 год наблюдается снижение количества исследований на 29827 за счет уменьшения количества мазков из урогенитального тракта, поступающих из ЛПУ города, вследствие самостоятельного исследования. Выявляемость по *Neisseria gonorrh.* составила 4,7%, по *Trichomonas vaginalis* - 9,2%.

В бактериологическом отделе проводится культуральная диагностика гонореи, кандидоза, трихомониаза и дерматомикозов для всех ЛПУ области. Из общего числа проведенных исследований 34% проводится для городских и областных ЛПУ. Выявляемость по идентификации *Neisseria gonorrh.* составляет 3,5 – 4%.

Таблица 3. - Количественная характеристика анализов по бактериологии за период 2007-2011г 9мес.

№	Наименование исследований	2007г	2008г	2009г	2010г	2011г 9мес
1	Культур. исследование на <i>Neisseria gonorrh.</i>	7886	9492	9988	9560	7360
2	Культур. исследование на дерматомикозы	5919	7994	8060	7552	5644
3	Культур. исследование на кандидоз	0	0	280	220	86
	ИТОГО	13805	17486	18328	17332	13090

В отделе полимеразной цепной реакции проводится диагностика ИППП методом *Ehr* детекции, активно принимаем участие в освоении Государственной програм-

мы 253.010.015.149 по бесплатному обследованию беременных женщин на ИППП методом ПЦР.

Таблица 4. - Количество анализов, проведенных методом ПЦР за период 2007-2011г 9мес.

№	Наименование ДНК возбудителя	2007г	2008г	2009г	2010г	2011г. 9мес
1	<i>Chlam. trachomatis</i>	4034	4785	6050	6163	3497
2	<i>Ureaplasma spp.</i>	2999	3616	5247	5529	2865
3	<i>Mycopl. hominis</i>	2966	3564	4854	4920	2475
4	<i>Trich. vaginalis</i>	2829	3132	4021	4269	1850
5	<i>Gardner. vaginalis</i>	2464	3259	4394	4492	2058
6	<i>Candida albicans</i>	9	22	99	219	100
7	<i>Neisseria gonorrh.</i>	47	91	210	320	103
8	ВПГ I, II тип	138	209	341	410	124
9	ВГЧ VI тип	131	137	142	42	1
10	ВПЧ 16/18 тип	0	0	0	22	119
11	<i>Cytomegalovirus</i>	74	129	285	350	128
	Всего	15695	18945	25643	26736	13320

Таблица 5. - Обследование беременных женщин на ИППП методом ПЦР за период с 2005 – 2011гг. (проведенное в рамках Программы 253.010.015.149)

	2005г	2006г	2007г	2008г	2009г	2010г	2011г
Кол-во обследованных жен.	2360	2388	1887	2715	2877	2870	1106
Кол-во пров. иссл.	9381	11168	9042	13500	14000	14211	5500
<i>Chlam. trachomatis</i>	2288	2299	1840	2689	2771	2834	1097
<i>Ureaplasma spp.</i>	2273	2296	1844	2713	2843	2861	1102
<i>Mycoplasma hominis</i>	2285	2313	1860	2701	2781	2838	1101
<i>Trich. Vaginalis</i>	1382	2261	1826	2683	2767	2827	1098
<i>Gardnerella vaginalis</i>	1154	1999	1672	2714	2830	2851	1102

Анализ выявляемости возбудителей ИППП показал, что на первом и втором месте стоит условно-патогенная флора *Ureaplasma spp* и *Gardnerella vaginalis* (73% и 46% соответственно), на третьем – *Mycoplasma hominis* (28%), на четвертом – *Chlamydia trachomatis* (10%) и на последнем - *Trichomonas vaginalis* (5%).

Диагностика сифилиса методом ИФА с обнаружением противосифилитических суммарных антител, антител к IgG и IgM и определением титра антител проводится с 2009.

Таблица 6. - Диагностика сифилиса методом ИФА.

Наименование исследований	2009год	2010 год	2011г 9 мес.
Антипаллидум суммарные антитела	385	953	964
Определение АТ к противосифил. IgG	33	123	509
Определение АТ к противосифил. IgM	33	69	214
Всего исследований	451	1145	1687

Таким образом, анализ представленных данных свидетельствует о том, что в работе централизованной лаборатории ОКВД имеет место положительная динамика как по количеству, так и по качеству проводимых исследований по диагностике ИППП, внедрены новые современные методы диагностики: ИФА, ПЦР. Вместе с тем, следует отметить, что в последнее время диагностика сифилиса с помощью РСК и реакции микропреципитации, гонореи и трихомониаза микроскопическим методом проводится во многих ЛПУ города самостоятельно. При этом неквалифицированный подход к организации этих лабораторий и отсутствие системы контроля привели к тому, что во многих случаях имеют

место нестандартизированные методы окраски и неквалифицированная интерпретация результатов исследования мазков из урогенитального тракта [3]. Многие лаборатории не имеют единой системы сбора данных, а так же стандартных протоколов для оформления результатов исследований. Все это снижает достоверность результатов исследований. Качество микроскопической диагностики зависит от тщательного соблюдения взятия биоматериала, уровня подготовки и опыта специалиста. Как правило, уровень подготовки врачей-лаборантов и средних медицинских работников не соответствует предъявляемым требованиям, отсутствуют инструкции по проведению преаналитического этапа

исследования (подготовка пациента к исследованию, правила взятия биоматериала, хранения препаратов, не проводится контроль качества реактивов, контроль качества окраски препаратов), нет СОПов по проведению аналитического этапа. В результате низкого качества красителей и/или недостаточного уровня подготовки исследователя делается по результатам микроскопии заключение о наличии так называемых «атипичных трихомонад», «разрушенных трихомонад». Обнаружение такого рода «феномена» в лабораториях ЛПУ города стало закономерным. Однако, он не описывается в приказе №1570 МЗ СССР «Методические рекомендации по диагностике гонореи и трихомониаза», так же он не известен в странах Западной Европы. Микроскопические препараты, в которых обнаружены *Neisseria gonorrhoeae*, должны передаваться в ЦСЛ для подтверждения с последующим сохранением препарата в лаборатории сроком 3 месяца во избежание спорных случаев.

Лабораторная диагностика наиболее распространенных и социально значимых ИППП должна строго руководствоваться научно обоснованными, регламентированными технологиями. Централизация лабораторных исследований является базовым элементом в реформировании лабораторной службы, обеспечивая

решение актуальных задач повышения экономической и диагностической эффективности исследований, улучшения качества предоставления медицинской помощи населению и отвечает мировым тенденциям организации лабораторий.

В связи с выше изложенным, актуальность вопроса о сохранении уже созданных Централизованных лабораторий для диагностики ИППП, укреплении их материально-технической базы и восстановления полномочий Централизованных лабораторий является очевидным.

Литература:

1. Global programme of AIDS and programme of STD. World Health Organisation//JAIDS-1998
2. Скрипкин Ю.К., Шарапова Г.К., Селицкий Г.Д. Инфекции, передаваемые половым путем. - г. Москва, 2001 год.
3. Мошкин А.В., Долгов В.В. Обеспечение качества в клинической лабораторной диагностике. - г. Москва, 2004г.
4. Борисенко К.К. Диагностика, лечение и профилактика заболеваний, передаваемых половым путем. - Издательство «Санам» г.Москва, 1998год.
5. СТ РК ИСО 15189-2008 Медицинские лаборатории Специфические требования к качеству и компетенции.

УДК 616.974+618.16-006.52-08

ПРЕПАРАТ "ЭПИГЕН-ИНТИМ" - СПРЕЙ В ЛЕЧЕНИИ ГЕНИТАЛЬНОГО ВИРУСА ПАПИЛЛОМЫ ЧЕЛОВЕКА

К.С. Маусунбаев

КГКП «Кожно-венерологический диспансер», г.Семей

Резюме

Спрей Эпиген интим в комплексе с препаратом Индинол является высокоэффективным средством при лечении и профилактики папилломавирусной инфекции у мужчин и женщин, и может быть рекомендован к широкому использованию.

Тұжырым

АДАМ АҒЗАСЫНДАҒЫ ГЕНИТАЛЬДЫ СҮЙЕЛДЕР ВИРУСЫН ЕМДЕУГЕ ҚОЛДАНЛАТЫН “ЭПИГЕН – ИНТИМ” СЕПКІШ ДӘРУМЕНІ

К.С. Маусунбаев

Эпиген – Интим ” сепкіші Индинол дәруменімен бірге қолданылғанда генитальды сүйелдерді әйелдер мен ер адамдарда емдеу мен аурудың алдын алатын өте тиімді құрал болып табылады. Сондықтан кең қолданысқа шығарылуын ұсынуға болады.

Summary

THE DRUG "EPIGENES-INTIM" SPRAY IN THE TREATMENT OF GENITAL HUMAN PAPILLOMAVIRUS INFECTION

K.S. Mausunbaev

Spray Epigenes intim in combination with the drug Indinol is highly effective in the treatment and prevention of papillomavirus infection in men and women, and therefore can be recommended for widespread use.

В настоящее время не вызывает сомнения приоритетность и значимость проблем связанных с генитальными вирусными инфекциями. Раннее начало половой жизни, частая смена половых партнеров, большое их количество на протяжении всей жизни, пренебрежение барьерными средствами защиты привело к резкому росту заболеваний передающихся половым путем, в том числе и папилломавирусной инфекции. ВПЧ поражающая аногенитальную область способны потенцировать рост доброкачественных и злокачественных опухолей, вызывая смертельные заболевания у лиц молодого возраста. При клинически установленном раке шейки матки, современными методами ВПЧ высокого онкогенного риска – 16, 18 типа, обнаруживается в 95 % случаев. [1] Прогрессируя во время беременности ВПЧ, способны в родах передаваться новорожденному, вызы-

вая папилломатоз гортани. [2] В связи с выше сказанным понятна актуальность проблемы лечения и профилактики ПВИ.

Остроконечные кондиломы - это образования на половых органах, похожие на цветную капусту, на ножке. Появление остроконечных кондилом всегда связано с повышенной активностью вируса папилломы человека в организме.

Вирус папилломы человека есть в организме каждого. Разные виды этого вируса могут вызывать появление родинок, бородавок, папиллом, участков гиперкератоза и т.д. Некоторые виды вируса вызывают появление остроконечных кондилом. Эти виды передаются только половым путем, поэтому остроконечные кондиломы относятся к группе ЗППП.

Вирус папилломы человека обитает в коже и слизистых оболочках половых органов. Количество вируса находится в четкой связи с состоянием иммунитета кожи и слизистых - чем выше активность иммунной системы, тем меньшее количество вируса содержится в них. Для того чтобы вирус мог проявить себя какими-либо симптомами, должно накопиться определенное его количество. А это возможно только при условии снижения местного иммунитета.[2]

Накопившись в большом количестве на участке кожи или слизистой, вирус изменяет функцию эпителиальных клеток. В результате они начинают бесконтрольно делиться, что приводит к разрастанию участка кожи и появлению остроконечной кондиломы.

В этой связи представляет интерес противовирусный препарат растительного происхождения «Эпиген» («Хеминова Интернейшнл, С.А.»). Действующим началом «Эпиген» является активированная глицирризиновая кислота. В корнях и надземных побегах солодкиголой содержатся соли глицирризиновой кислоты, флавоновые гликозиды и другие биологически активные вещества. Глицирризин – вид сапонина, один из компонентов водного экстракта корня солодки. Он известен своим противовоспалительным свойством. При гипогликемическом состоянии препараты, содержащие глицирризиновую кислоту, могут повышать сахар в крови. Аналогичный эффект наблюдается при применении солодкового корня в чистом виде. Кроме того, глицирризин и глицирризиновая кислота проявляют антиаллергическое, противовоспалительное, антибиотическое, противовирусное и интерферогенное действие, следовательно, эти препараты обладают многосторонней биологической активностью. Глицирризиновая кислота ингибирует ДНК и РНК вирусов. Она вызывает инактивацию вирусных частиц, блокирует внедрение активных вирусных частиц через мембрану внутрь клетки, нарушает синтез новых структурных компонентов вирусов.

При наружном и местном применении активированная глицирризиновая кислота депонируется в очагах поражения, системной адсорбции практически не происходит, в крови препарат определяется в следовых концентрациях. Это является неоспоримым преимуществом по сравнению с многими другими лекарственными средствами, так как Эпиген интим спрей не противопоказан в период беременности и лактации, которые являются фактором риска развития манифестным форм ПВИ вследствие физиологического снижения иммунной системы.

Целью работы была оценка эффективности действия препарата Эпиген интим спрей в лечении папилломавирусной инфекции у мужчин и женщин.

Материалы и методы исследования:

Под наблюдением находилось 42 больных (22 мужчины и 20 женщин) в возрасте от 18 до 48 лет с различными клиническими проявлениями папилломавирусной инфекции: 1-ую группу составили пациенты с плоскими папилломами наружных половых органов – 12 пациентов (28,6%), вторую – пациенты с остроконечными кондиломами 20 больных (47,6%), 3-ю группу – смешанные папилломовирусные инфекции: плоские папилломы и остроконечные кондиломы – 10 больных (23,8%).

Клинически: плоские кондиломы слегка возвышались над поверхностью слизистой, телесного или слегка розового цвета, мягкой консистенции.

Остроконечные кондиломы представляли образования тестоватой консистенции, имеющие дольчатое строение, по форме напоминали цветную капусту, располагались на тонкой ножке, вначале размером с мелкую горошину. При мацерации поверхность их становилась

ярко-красной, легко кровоточащей при травмировании.

У мужчин остроконечные кондиломы чаще всего располагались на венечной борозде полового члена и уздечке у 10 человек (45,5 %), реже - на головке, теле полового члена – у 3 (13,6 %), губках наружного отверстия мочеиспускательного канала - у 7 (31,8%). Очень неприятно появление кондилом в самом мочеиспускательном канале у 2 человек (9,1 %).

У женщин кондиломы наблюдались чаще всего на наружных половых органах в области малых половых губ у 7 пациенток (35 %), реже на больших половых губах - у 3 (15%), во влагалище – у 2 (10%), на шейке матки - у 3 (15%), в области губок мочеиспускательного канала - у 3 (15%), заднего прохода - у 2 пациенток (10%).

Субъективно больные ощущали дискомфорт, легкий зуд, покалывание, при мацерации – чувство боли, жжения в местах локализации папилломовирусной инфекции.

При лечении остроконечных кондилом должны быть решены две задачи - удаление самих кондилом и снижение количества вируса в организме.[3]

Для решения первой задачи всем пациентам была назначена монотерапия спреем Эпиген 2-3 дозы 3 – 5 раз в день в течении двух недель.

У 6-ти мужчин плоские папилломы разрешились в течении 7 дней. Остроконечные папилломы подвергались деструкции в течении 10- 12 дней. Через 15 дней наступило полное разрешение кондилом.

Наиболее быстрый эффект от проведенного лечения наблюдался у женщин при локализации папилломовирусной инфекции во влагалище – у 2 (10%), на шейке матки - у 3 (15%), в области губок мочеиспускательного канала - у 3 (15%). В указанных местах папилломы подверглись обратному развитию в течение 7 дней. На остальных местах локализации папилломовирусная инфекция подвергалась деструкции в течение 13 дней. Через 15 дней наступило полное разрешение кондилом.

Вторая часть лечения остроконечных кондилом заключалась в снижении концентрации вируса папилломы человека в организме. С этой целью был назначен Индинол по 2 капсулы 2 раза в сутки в течение 6 месяцев для исключения повторных рецидивов.

У исследуемой группы пациентов на фоне применения препарата «Эпиген-Интим» спрей не наблюдалось побочных эффектов. Рецидивов заболевания не было в течении 6 месячного наблюдения после проведенного лечения.

Литература:

1. Дмитриев Г.А., Биткина О.А. Папилломовирусная инфекция, Москва: Медицинская книга, - 2006. – 80 С.
2. Евстигнеева Н.П. Папилломовирусная инфекция уrogenитального тракта женщин: эпидемиология, факторы персистенции, оптимизация ранней диагностики и профилактики онкогенеза: Автореф. Дис. ... докт. мед. наук., Москва: 2007. - 24с.
3. Молочков А.В., Хлебникова А.Н., Баграмова Г.Э., Гуреева М.А. Противовирусная терапия в лечении генитальной папилломовирусной инфекции, - Москва: 2011.- С. 160.
4. Мирнова В.А. Опыт применения препарата Эпиген – интим в комплексном лечении экзофитных кондилом гениталий, вызванных папилломовирусной инфекцией: ООО «Научно – медицинский центр «Медикур», Москва: 2009, - С. 12-14.
5. Шишкина О.И. Применение Эпиген интим спрей в лечении остроконечных кондилом. Медицинский центр «УЗИ студия», г. Новосибирск. - 2009. - С. 17-19.

УДК 618.1+616.523-08

КЛИНИЧЕСКАЯ ЭФФЕКТИВНОСТЬ ЛЕЧЕНИЯ ГЕНИТАЛЬНОЙ ГЕРПЕТИЧЕСКОЙ ИНФЕКЦИИ ЭПИГЕНОМ И ВИУСИДОМ

Г.В. Байсекенова, С.Б. Сарсембаева, Л.К. Каликова, С.В. Голованев, Е.С. Шилкина

КГКП «Павлодарский областной кожно-венерологический диспансер», г. Павлодар

ЖЫНЫС МҮШЕЛЕРІНІҢ ҰШЫҚ ЖҰҚПАЛАР АУРУЛАРЫН ВИУСИД ЭПИГЕНІМЕН ЕМДЕУДІҢ КЛИНИКАЛЫҚ ТИІМДІЛІГІ

Г.В. Байсекенова, С.Б. Сарсембаева, Л.К. Каликова, С.В. Голованев, Е.С. Шилкина

Репродуктивті жастағы әйел адамдар жыныс мүшелерінің ұшық жұқпалар ауруларын зерттеу өзектілігі жоғары әлеуметтік-медициналық маңыздылығымен дәлелденген. Жыныс мүшелер ұшығын емдеудегі әсерлі әдістерін әзірлеу, емделушілердің жыныс мүшелеріндегі қайталанатын ұшығын емдеу проблемасын шешуде маңызды кезең болып табылады. Эпиген мен виусидпен жүргізілген кешенді ем клиникалық ұзақтығы 3 есе арту статистикасын, қайталану кезеңінің ұзақтылығының төмендеуін, ұшық вирусы жұқпасы бар науқастардың екінші иммундық дисфункциясының зертханалық көрсеткіштеріне оң әсерін тигізді.

Summary

THE RELEVANCE EPIGEN AND VIUSID REVEALED OF STUDYING GENITAL HERPETIC INFECTIONS OF WOMEN AT REPRODUCTIVE AGE

G.V. Baisekenova, S.B. Sarsembayeva, L.K. Kalikova, S.V. Golovanev, E.S. Shilkina

The relevance of studying genital herpetic infections of women at reproductive age has a high social and medical importance. Development of effective treatment methods of genital herpes is one of the main stages for solving the problem of effective treatment of patients with recurrent genital herpes. Conducted complex treatments using Epigen and Viusid revealed a statistically significant three time increase of clinics duration, decrease of relapse period, had a positive effect on laboratory features alignment of secondary immune dysfunctions of patients with herpetic viral infections.

Наиболее серьезную проблему для репродуктивного здоровья населения представляет рецидивирующая герпетическая инфекция. Терапия и профилактика ГГ в настоящее время заключается в применении ациклических нуклеозидов, общим недостатком которых является неспособность полностью элиминировать вирусы из организма, а также развитие резистентности к этой группе препаратов. Разработка новых эффективных методов лечения и профилактики генитального герпеса должна быть основана на изучении иммунопатологических изменений, способных повлиять на течение инфекции.

Появление новых препаратов с механизмом действия, отличным от ациклических нуклеозидов, эпигена и виусида может быть одним из важных этапов решения проблемы эффективного лечения пациентов с рецидивирующим генитальным герпесом.

Проведено клиничко-лабораторное обследование 89 женщин в возрасте от 16 до 50 лет и более с клинической картиной рецидивирующего генитального герпеса в периоде рецидива. Контрольная группа состояла из 23 лиц (здоровые доноры). Критериями включения пациентов в исследование являлось: возраст от 16 до 50 лет и более; моногерпесвирусная инфекция (верификация комплексом лабораторных исследований); наличие клинических проявлений генитального герпеса; длительность течения генитального герпеса более 1 года; количество рецидивов не менее 3 в год; отсутствие приема иммуномодулирующих препаратов в течение последних 3 месяцев до включения в исследование; отсутствие тяжелых соматических заболеваний и другой патологии, изменяющих состояние иммунной реактивности.

Для оценки эффективности и безопасности комплексного метода лечения эпигеном и виусидом больные методом случайной выборки были разделены на 2 группы, сопоставимые по основным демографическим и клиническим показателям.

1 группа (n=44) получали стандартную терапию,

включающую ацикловир в дозе 1,0 г в сутки в течение 10 дней. Местно – «Ацикlostад» 2 раза в день на очаги поражения.

2 группа (n=45) больных получали Виусид по 4,5 г 3 раза в день после еды в течение 21 дня. Местно – Эпиген в виде спрея 5 раз в день на очаги поражения.

Клиническая эффективность терапии оценивалась по динамике субъективных и клинических симптомов: длительности (соответствует времени достижения полной эпителизации) и степени тяжести клинического течения рецидива; длительности периода ремиссии; по изменению показателей иммунного статуса. Отдаленные результаты лечения оценивались в течение 3 месяцев амбулаторного наблюдения по количеству и степени тяжести рецидивов, длительности ремиссии.

Всего под наблюдением находилось 89 больных с рецидивирующим генитальным герпесом. Оценка эффективности лечения в группах осуществлялась по первичному (продолжительность субъективных симптомов – боль, зуд, жжение и время образования корочек) и вторичному критериям (время реэпителизации).

Ближайшие результаты лечения во 2-ой группе превосходили 1-ую группу: уменьшение боли к концу 6 дня наблюдалось у 77,7±6,2% и 43,2% соответственно по группам. Такая же тенденция наблюдалась при оценке субъективных симптомов к концу 6 дня наблюдения: исчезновение зуда – у 73,3±6,6% и 52,2±7,5%; уменьшение жжения – у 62,1±7,2% и 34,0±7,1% соответственно по группам.

Более положительная динамика установлена во 2 группе: впервые 6 дней у 35 (77,7±6,9%) больных уменьшился болевой синдром, купировалась лихорадка у 41 (91,1±4,2%), остановились новые высыпания у 33 (73,3±6,6%). Так, к окончанию 6 дня у наибольшего числа больных 2 группы процесс закончился образованием корочек у 75,7±6,4% против 34,0±7,1%, в среднем образование корочек наблюдалось через 4,62 дня против 6,8 дня в 1 группе.

Таблица 6 – Динамика клинических показателей в процессе лечения стандартной (1 группа) и комплексной терапии Эпигеном и Виусидом (2 группа)

	1 группа (n=44)			2 группа (n=45)		
	1 нед.	2 нед.	3 нед.	1 нед.	2 нед.	3 нед.
Первичный критерий						
Исчезновение зуда	6	17	22	11	22	12
	13,6±5,2	38,6±7,3	50,0±7,5	24,4±6,4	48,9±7,4	26,7±6,6
Уменьшение боли	7	12	25	11	24	10
	16,0±5,5	27,2±6,7	56,8±7,5	24,4±6,4	53,3±7,4	22,2±6,2
Уменьшение жжения	3	12	29	8	20	17
	6,8±3,8	27,2±6,7	65,9±7,1	17,7±5,7	44,4±7,4	37,7±7,2
Образование корочек	2	13	24	13	21	11
	4,5±3,1	29,5±6,9	54,5±7,5	29,0±6,8	46,7±7,4	24,4±6,4
Вторичный критерий						
Эпителизация эрозий, язв	3	10	31	7	8	20
	6,8±3,8	22,7±6,3	70,5±6,9	15,5±5,4	40,0±7,3	44,4±7,4
<i>Примечания</i>						
1 Числитель – абс. число.						
2 Знаменатель – относительное число.						

Оценка признаков по вторичному критерию продемонстрировало такую тенденцию: число больных 2 группы с реэпителизацией в первые 6 дней лечения в 1,8 раза превосходило 1 группу: 55,5% против 29,5% соответственно. К моменту окончания срока наблюдения число больных 2 группы составило лишь 44,4% против 70,5% 1 группы. Эпителизация эрозий по срокам была следующей: во 2 группе – на 5,0 день, в 1 группе – на 7,6 день, что в 1,5 раза быстрее.

Проведенное комплексное лечение эпигеном и виусидом позволило получить статистически значимое в 3 раза увеличение длительности клинической ремиссии в отдаленном периоде во 2 группе с 2 мес до 12,3 мес, в 1 группе с 1,9 мес. до 3,9 мес. Продолжительность рецидива во 2 группе до лечения составила 8,1 день, то после проведенного лечения – 3,0 дней; в 1 группе – 8,1 и 5,2 дня соответственно. Результаты клинических исследований показали, что Эпиген и Виусид в исследованных дозах хорошо переносятся больным, не вызывают аллергических реакций.

Таким образом, проведенное комплексное лечение эпигеном и виусидом позволило получить статистически значимое в 3 раза увеличение длительности клинической ремиссии в отдаленном периоде по сравнению со

стандартным курсом терапии (ацикловиром) с 2 мес. до 12,3 мес (против 1,9 мес. – 3,9 мес), снижением длительности периода рецидива с 8,1 день до лечения до 3,0 дня после лечения (против 8,1 и 5,2 дня соответственно). Эпиген и виусид не вызывают побочных эффектов, хорошо переносятся больными.

Литература:

1. Барановская Е.И., Жаворонок С.В., Супрун Л.Я., Воронецкий А.Н. Особенности течения беременности и родов у больных с герпесвирусными инфекциями // Акушерство и гинекология, 2004. – 5. – С. 49-50.
2. Жаров С.Н., Лучшев В.И., Помазанов В.В. Результаты применения препарата на основе глицирризиновой кислоты в комплексной терапии больных хроническим гепатитом С // Инфекционные болезни, - 2003, - Т.1. №1, - С.70-74.
3. Земсков В.М., Лидак М.Ю., Земсков А.М., Микстайс УЛ. Низкомолекулярная РНК. Рига, Зинатне, 1985.
4. Snowden W. , Manohitharajah V., Crooks J. Antiviral sensitivity of herpes simplex isolates from patients participating in the valacyclovir genital herpes simplex programme //Antiinfective Drugs Chemother , 1998, 16 (suppl 1), 19.

УДК 616.649+616.9-071

ПОЛИМЕРАЗНАЯ ЦЕПНАЯ РЕАКЦИЯ В ДИАГНОСТИКЕ ВИРУСНЫХ УРОГЕНИТАЛЬНЫХ ИНФЕКЦИЙ

Е.В. Зонова, Ж.Н. Нурмухамбетов, Р.М. Жаманбалинова, А.Ж. Нурмухамбетова, М.О. Курбанов, Н.Т. Нахатова
 Централизованная лаборатория ОКВД, г.Усть-Каменогорск,
 Государственный медицинский университет, г. Семей

Тўжырым

ПЦР АРҚЫЛЫ ВИРУСТЫ УРОГЕНИТАЛЬДЫ ИНФЕКЦИЯЛАРДЫ ДИАГНОСТИКАЛАУ

Е.В. Зонова, Ж.Н. Нурмухамбетов, Р.М. Жаманбалинова, А.Ж. Нурмухамбетова, М.О. Курбанов, Н.Т. Нахатова
 Көрсетілген ПЦР арқылы тексеру нәтижелері адамның папиллома вирусының 16/18 түрін зерттелген аурулардың 10% -де анықталатынын дәлелдейді. Авторлардың пікірі бойынша ПЦР анализы ПВИ диагностикалауда скрининг ретінде пайдалану қажет, өйткені оның көмегімен қысқа мерзімде адамдардың үлкен топтағы тексеру нәтижелерін алуға болады. Дәй тұрғанмен, көп жағдайда ВПЧ ДНК-сын зерттеу нәтижелері инфекцияның бар екенін көрсетеді, ал жатыр мойын қатерлі ісігі болуының болжамын жасай алмайды.

Summary

POLYMERASE CHAIN REACTION IN DIAGNOSTICS OF VIRAL URINOGENITAL INFECTIONS

E.V. Zonova, Zh.N. Nurmukhambetov, R.M. Zhamanbalinova, A.Z. Nurmukhambetova, M.O. Kurbanov, N.T. Nahatova

The presented results of studies using PCR have shown that the frequency of detection of Human Papilloma Virus 16/18 type of the examined patients was 10%. The authors believe that PCR analysis should be used in the diagnosis of PVI as the screening because it can be used reliably in short time to obtain the results for large groups of examinees. However, in many cases, the positive result of HPV DNA studies indicate only the presence of infection, but will not reliably predict the development of cervical cancer.

Папилломавирусная инфекция принадлежит к группе инфекций, передаваемых половым путем, о чем свидетельствуют многочисленные эпидемиологические данные. В настоящее время описано около 70 типов вирусов папилломы человека (ВПЧ), однако только некоторые из них представляют значительную угрозу для здоровья. Наиболее значимым с этой точки зрения является вирус 16 типа HPV 16 [2]. Многочисленные литературные данные указывают на однозначную связь между данным типом вируса и цервикальным раком. Цервикальный рак занимает второе место по распространенности среди опухолевых заболеваний у женщин. Важным эпидемиологическим фактором в распространении этого заболевания является раннее начало половой жизни и частая смена партнеров. В 90% случаев в биопсийном материале цервикальных карцином обнаруживается ДНК HPV 16 [5]. В последние годы получены новые данные на молекулярном уровне, подтверждающие онкогенность вируса папилломы. Установлено, что белки E6 и E7, кодируемые HPV 16, способны вызывать клеточную трансформацию. Показано, что белок E7 взаимодействует с клеточным белком p53- супрессором трансформации клеток, и вызывает его деградацию, что открывает путь к перерождению инфицированной вирусом клетки. Таким образом, HPV 16, если и не является прямой причиной цервикального рака, то с высокой долей вероятности способствует его развитию. Другие типы вируса папилломы (HPV6 и 11) вызывают появление остроконечных генитальных кондилом [5].

Впервые рак шейки матки описывается как заболевание, передающееся половым путем, в статье Rigoni-Stern, датируемой 1842 годом. На обширном статистическом материале автор исследует проблему возникновения данного заболевания и приходит к выводу, что рак шейки матки встречается чрезвычайно редко среди девственниц, причем разных возрастных групп, и весьма распространен среди женщин, ведущих активную половую жизнь [3]. Хотя причины возникновения этого опасного для жизни заболевания не были известны, его эпидемиологические характеристики указывали на наличие инфекционного агента, распространяющегося в человеческой популяции при половых контактах. За последнее десятилетие накоплены многочисленные цитологические, иммуногистохимические данные, указывающие на прямую связь между папилломавирусной инфекцией и возникновением цервикального рака [5].

По данным ВОЗ, ежегодно в мире регистрируется около 600000 случаев этого вида опухоли и, несмотря на проводимые лечебные мероприятия, смертность от рака шейки матки составляет 45-50%. По мнению многих авторов, возникновение данного заболевания ассоциировано с вирусами папилломы человека, передающимися при половых контактах [1].

Многoletние наблюдения Syrjanen K. С соавт. (1986) женщин, инфицированных вирусами папилломы человека (HPV), позволили прийти к выводам о том, что HPV является инфекцией, передающейся половым путем, и может считаться фактором риска в возникновении предопухолевых состояний и рака шейки матки, а

также может длительное время существовать в латентном состоянии с трансформацией в опухоли при взаимодействии с другими канцерогенами и инфекционными агентами. По итогам 4-летних наблюдений папилломавирусная инфекция в 15-20% случаев заканчивается возникновением той или иной онкологической патологии генитальной сферы [4].

С появлением молекулярных методов исследования (гибридизация и амплификация нуклеиновых кислот) появилась возможность детально изучать структуру вирусов папилломы человека. В настоящее время описано более 70 типов вирусов, циркулирующих в человеческой популяции. Клинически все папилломавирусы человека подразделяются на три типа: «низкого риска» HPV-6,11,42,43,44, «среднего риска» HPV-31,33,35,51,52,58 и «высокого риска» HPV-16,18,45,46.

Высоким онкогенным потенциалом обладают вирусы типа 16 и 18, которые обнаруживаются у 95% женщин с цервикальным раком. Помимо эпидемиологических данных существуют многочисленные экспериментальные подтверждения онкогенности HPV. Установлено, что HPV тип 16 и 18, ассоциированные с раком шейки матки, способны трансформировать эпителиальные клетки *in vitro*. Трансфекция нормальных кератиноцитов молекулами ДНК вирусов высокой группы риска (16,18,31 и 33) приводит к иммортализации клеток мишеней, которая сопровождается высокой транскрипционной активностью вирусных генов и интеграцией вирусного генома в клеточный. Аналогичные эксперименты по трансфекции клеток молекулами ДНК, выделенными из вирусов «низкой» группы риска, не приводят к подобным эффектам. Для эффективной трансформации первичных клеточных линий, полученных из эпителия шейки матки, помимо вирусного генома необходима активация клеточных онкогенов Harvey ras. Интеграция вирусной ДНК, вероятно, способствует неоплазии, так как в большинстве клеточных линий, полученных из цервикальных карцином, обнаружены интегрированные копии вирусных геномов. Проллиферативная активность клеток, содержащих HPV, вероятно обусловлена экспрессией генов E6 и E7 [2].

С появлением полимеразной цепной реакции в арсенале диагностических методов выявление вируса в урогенитальных пробах предельно упростилось. ПЦР позволяет не только с высокой чувствительностью обнаружить ДНК вируса, но и определить его тип, что исключительно важно в прогнозировании заболевания. Было установлено, что ПЦР обладает достаточной чувствительностью для обнаружения вируса в моче, что имеет большую практическую ценность, так как позволяет, прибегая к неинвазивным методам, проводить широкие эпидемиологические исследования [3].

В централизованной серологической лаборатории ОКВД города Усть-Каменогорска были проведены исследования с помощью полимеразной цепной реакции с электрофоретической детекцией в агарозном геле с использованием тест-систем «Ампли – сенс ВПЧ 16 / 18 тип » НИИ Эпидемиологии МЗ РФ г.Москва, прошедших государственные испытания.

Таблица 1. - Результаты исследований на наличие ДНК вируса папилломы человека 16/18 типа методом ПЦР

Наименование исследований	2010 г.	Количество положительных результатов	2011 г.	Количество положительных результатов
метод ПЦР на наличие ДНК ВПЧ 16 / 18 типа	10	1	192	19

Представленные данные показывают, что частота выявляемости вируса папилломы человека 16/18 типа у обследованных нами пациентов составляет 10%.

Авторы этих и других аналогичных тест-систем справедливо полагают, что наборы для ПЦР-анализа необходимо использовать при диагностике ПВИ в качестве скрининговых, поскольку с их помощью можно достоверно и в короткие сроки получить результаты для значительных групп обследуемых [1].

Вместе с тем применение ПЦР-анализа приводит к значительной гипердиагностике, поскольку во многих (до 80%) случаях инфицирование вирусами папилломы кратковременное и заканчивается их элиминацией и санацией организма. Другими словами, положительный результат исследования ДНК ВПЧ свидетельствует лишь о наличии инфекции, но не позволяет достоверно прогнозировать развитие цервикального рака.

Литература:

1. Козлова В.И., Пухнер А.Ф. «Вирусные, хламидийные и микоплазменные заболевания гениталий. Руководство для врачей» г. Санкт – Петербург, 2000год.
2. Дмитриев Г.А. «Лабораторная диагностика бактериальных урогенитальных инфекций» г. Москва, 2007 г.
3. Кубанова А.А. «Комплексная иммунологическая и молекулярная диагностика папилломавирусной инфекции у больных и определение формирования злокачественной трансформации эпителиальных тканей» г. Москва, 2005 г.
4. G. Cros, S. Jablonska, H. Pfister, H. E. Steger «Genital Papillomavirus Infections» 1989
5. Surjanen K. «Human papillomavirus (HPV) infections of the female genital tract and their associations with intraepithelial neoplasia and squamous cell carcinoma».1986

УДК 616.974+616.523-08

ЖЫНЫСТЫҚ ҰШЫҚТЫҢ ЕМІНДЕ РОНКОЛЕЙКИНДІ ҚОЛДАНУ

К.С. Маусунбаев

Семей қаласының тері және венералық аурулар диспансері

Тұжырым

Жыныстық жолмен жұғатын вирустық инфекциялар арасында жыныстық аймақтағы ұшық жиі кездесетін аурудың бірі. Мақалада иммуностимулятор Ронколейкинді жыныстық ұшықта қолдану тәжірибесінің нәтижелері көрсетілген.

Резюме

ПРИМЕНЕНИЕ РОНКОЛЕЙКИНА В ЛЕЧЕНИИ ГЕНИТАЛЬНОГО ГЕРПЕСА

К.С. Маусунбаев

В статье иммуностимулятор Ронколейкин рекомендуется в качестве высокоэффективного лекарственного средства в лечении генитального герпеса. Препарат не вызывает осложнений и хорошо переносится больными, а так же может быть рекомендован для широкого применения в лечении данной патологии.

Summary

APPLICATION RONCOLEUKIN TREATMENT OF GENITAL HERPES

K.S. Mausunbaev

Roncoleikin is described in the article like high effective and safe medical remedy for Herpes genitalis treatment. This remedy doesn't cause any complications and may be recommended for broad using.

Вирусология саласында жүргізілген зерттеулерге қарамастан, вирустық-ұшық инфекция мәселесі өзектілігін жоғалтқан жоқ, керісінше әр саладағы мамандарды осы мәселені зерттеуге өз үлестерін қосуға итермелейді. Жыныстық жолмен жұғатын аурулар жыл сайын бүкіл әлем бойынша өсуде, оның ішінде соңғы жылдары жыныстық ұшықпен аурушандылықтың өсуі байқалады.

Жыныстық жолмен жұғатын вирустық инфекциялар арасында жыныстық аймақтағы ұшық жиі кездесетін аурудың бірі.

Жыныс аймағындағы ұшық – жыныстық қатынас арқылы жұғатын көп таралған жұқпалы ауру. Соңғы жылдары жыныс аймағындағы ұшықпен сырқаттандың өсу қарқыны байқалуда, әсіресе аурудың симптомсыз және атипиялы түрлері үшін жұқпаның берілуіне бақылау жасау мүмкін болмайды.

Жыныстық ұшық Herpesviridae тұқымдасына жатады. Herpesviridae тұқымдасының 70-тен астам түрі бар, оның ішінде адам ағзасы үшін патогенді болып жай ұшықтың 1 және 2 түрі (ВПГ-1 Және ВПГ-2), желшешек вирусы, белдемелі ұшық, цитомегаловирус (ЦМВ), Эпштейн-Барр вирусы (ВЭБ), адамдағы 6 –түрлі вирус (АҰВ-6), адамдағы 7–түрлі вирус (АҰВ-7), адамдағы 8 –түрлі вирус (АҰВ-8) табылады. Адам ағзасы үшін АҰВ-8 түрі қауып төндіреді. Сондай-ақ қазіргі кезде жыныстық ұшық вирусының бірінші және екінші түрлерінің тұрақты өсуі байқалады.

Ұшықтың коздырғышы бұл ДНК-сы бар вирус. Ол адамның генетикалық аппаратының жасушасына кіреді де, жұқпаның дамуын қамтамасыз етеді. Вирус ағзаға түскеннен соң және қысқа инкубациялық кезеңнен кейін (2 күннен 10 күнге дейін) жыныс аймағындағы ұшықтың алғашқы кезеңі басталады. Вирус енген

жерде жергілікті қабыну үрдісі салдарынан, яғни баллонирлеуші дегенерация нәтижесінде ішінде мөлдір немесе лайлы сұйықтығы бар кішкентай көпіршіктер – vesiculae пайда болады. Науқас бөртпелер шыққан жерде ауырсынуды және ыңғайсыздық пен қышуды сезінеді. Еркектерде ұшықтық бөртпелері жыныс мүшесі мен жыныс мүшесі басының терісінде, анус және ұма аймағында анықталды. Әйелдерде клиникалық өзгерістер үлкен және кіші жыныс еріндерінің ішкі беттерінде, қынап қабырғасында және жатыр, шап аралық аймағында орналасады.

Жалпы белгілерден дене қызуы көтеріледі, қалтырау, неврологиялық бұзылыстар т.б. белгілер байқалуы мүмкін. 1-2 тәліктен кейін кішкентай көпіршіктер жарылып, олардың орынында эрозия пайда болады да, ешбір емсіз 3-20 күнге дейін өздігінен жазылып кетуі мүмкін.

Экологиялық жағымсыз жағдайлар жыныстық ұшықтың кең таралуына себеп болды. Сондай-ақ өмір сүруде әлеуметтік жағдайдың нашарлауы, жиі суық тиіп науқастану, жиі күйзеліс, медикаментозды препараттарды бақылаусыз қолдану, физикалық күштің шамадан тыс түсуі, басқа жыныстық жолымен жұғатын аурулар тәрізді себептер адамның иммунды жүйесінің әлсіреуіне әкеледі, яғни ол жыныстық жолымен жұғатын аурулардың, оның ішінде жыныстық ұшықтың таралуына әсер етеді. Ауру 50 пайыздан жоғары жағдайда науқастарда психологиялық ыңғайсыздық тудыратын, яғни қайталануды көрсетеді (ол орташа жылына 5-6 реттен көп). Оның ішінде жасырын, созылмалы қайталама ағымдағы ауру жағымсыз жағдайларға әкеледі.

Жыныс ұшығы диагностикасы иммунды ферментті анализ (ИФА) әдісімен жүзеге асады (IgM, IgG HSV1/2 классындағы арнайы антиденелердің деңгейін анықтау). Иммунды ферментті анализ әдісінің 30-дан астам түрі бар. Қабылдаған емнің нәтижесі патологиялық симптомдардың өршуі, қалдық көріністерінің жиілігімен, антиденелер деңгейімен бағаланды.

Барлық ұшық вирусында иммунносупрессивті әсері анық байқалады, иммунитет реакциясының жасушалық (клеткалық) және сұйықтық (гумморалдық) тетіктерінің басым бүліністерімен көрінеді. Вирустар Т-лимфоциттеріне өте үйір болып келеді. Ұшық инфекциясына иммунды жауапты басты жауап қайтаратын (эффектор) жасушалар популяциясы Т-жасуша CD4+ атқарады. Олар макрофагтарды белсендіреді, яғни ол вирустың ағзадан шығарылуын жылдамдатады. ЖҰ-ға жауап ретіндегі негізгі цитокин болып ИФН-γ табылады. Интерферон әсерінен қатардағы жасушалардың қорғаныс механизмы белсендіріледі, вирусты инфекцияға төзімділік қамтамасыз етіледі. ИФН, индикатор өнімі Т-жасушаларының митогендері (лектиндер, оксидантар, антилимфоцитарлы, сары су және иммунаглобулин фрагменттері) спецификалық антигендер және аллоантигендер, көптеген иммуномодуляторлар. ИФН спецификалық антигенді бактерияларға және вирустардың ситезделуіне жауап қайтарады. Сезімталдық инфекцияның жасушасы индукциялық митогенге қарағанда, симмуляциялық антигенді тез синтездейді.

Стимулденген Т-лимфоциттері ИФН (иммунды интерферон) өндіруін көрсетеді. Индуцирленген ИФН синтезінің қабілетімен Т-лимфоцитінің белгілі бір субпопуляциялық түрі бар: CD3+, CD4+, CD8+ және CD11+ жасушалары тек көмекші жасушасының да болуы моноциттер, макрофагтар және В жасушалары.

Барлық мүмкіншілік, ИФН ситезіне тәуелді болып табылған, көмекші жасушасының бар болуы қабілетімен

соңында ИЛ-1 бөліп шығарумен түсіндіріледі. ИФН синтезінің қатысуымен тікелей қабылдайды. Т-лимфоциттері көмекші жасушаларының қатысуымен синтезге қабілетті екені табылған. Көмекші жасуша кызметінің маркері жасушаның мембрананың индекаторда туыстастығы анықталады.

Көптеген авторлардың пікірі бойынша, дәрігердің алгоритм диагностикасы және емі вирустық инфекциясы бар науқасты емдеуде келесі кезеңдерді қамту керек:

- Жалпы және арнайы вирусқа қарсы иммунитет көрсеткіштерін зерттеу арқылы иммунитет бұзылысын анықтау.

- Патогенетикалық иммундық ем иммуномодуляторлардың көмегімен анықталған иммунитет бұзылысын түзету мақсатында.

- Жүргізілген иммундық емнен кейін ем тиімділігін анықтау үшін қайта иммунологиялық тестілеу жүргізу.

Сонымен иммунологиялық критериилерді (иммундық статустың көрсеткіштерінің қалыпқа келуі) емнің тиімділігін бағалау үшін қолдану қажет.

Қайталамалы ұшықтың өршуінің алдын-алу және емдеу қазіргі кезде этиотропты және иммунотропты әсері бар дәрілерді қолдану болып табылады. Вирустық-ұшық инфекцияның қазіргі кездегі химиотерапиясы вирустың жеке буындарының өнімдерін іріктеу арқылы ғана тежейді, ал микроорганизм жасушасына әсер етпейді. Вирустық ұшық инфекцияның жиі қайталануы патогенетикалық емнің қажеттігін тудырады. Бүгінгі таңда вирусқа қарсы препараттар ағзадан вирустың толықтай жоғалуын қамтамасыз ете алмайды. Бұған ЖҰВ-ның мутациялық үрдіске генетикалық бейімділігі, ДНК полимераза генінің белсенділігі вирустың әр-түрлі штампыларының пайда болуына әкеледі және жүргізілетін емге төзімділіктің жылдам пайда болуымен байланысты. Вирустық инфекцияда тағайындалатын жиынтықтық ем науқастарда емнің клиникалық тиімділігін жоғарылатады. Сондықтан - да жүргізілетін емнің нәтижелігі үшін науқастарға емдеу әдісінде жаңа иммунды жүйені күшейтуге бағытталған заттарды енгізу қажеттілігі туындайды. Созылмалы және қайталамалы вирустық инфекциясы бар науқастардың емінде пациентті жүргізу тактикасына зор көңіл бөлу, науқаспен өзара сенімді психологиялық қатынас тудыру, оптималды дәрілік заттарды және емдеу үлгісін таңдау, кейіннен диспансерлік бақылау жүргізу науқасқа иммунореабилитация және психотерапиялық қолдау көрсету.

Зерттеуге алынған науқастарға жыныстық ұшық диагнозы қойылған. Олар өздерінің қалауы бойынша қатысатыны туралы қолхат қалдырады. Ғылыми тәжірибеге жыныстық ұшықпен науқастанған 30 адам қатысты. Науқастар екі топқа бөлінді: зерттелуші және қалағашушы. Олар 15 науқастан құралады. Екі топтағы кешенді емдеуге вирусқа қарсы препараттар, ауырсынуды басатын, сезімталдықты жоятын және дәруменді препараттарды емдік дозада тағайындады. Зерттелуші топ 15 науқас ронколейкин препаратын комплексті ем құрамында қабылдады және қалған 15 науқас жыныстық комплексті емді ронколейкинсіз қабылдады. Екі топқа бөлу олардың жынысына, жасына, клиникалық диагнозы бойынша тең болып келеді. Жасалған терапия бақылау тобындағы науқастарға жақсы нәтиже берді.

Ұшықтық үрдістің ағымының ауырлығын бағалау асқын жиілігімен ремиссияның ұзақтылығын есепке ала отырып жүргізілді. Иммунологиялық зерттеулер барысында иммунды жүйеде бірқатар реактивті өзгешеліктер байқалды оның өзгешелігі жетілген Т-лимфоциттердің (CD3+) салыстырмалы түрде мөлшері

төмендейді, Т-хелперлер СД3+СД4+, киллер жасушалары (СД3+, СД16+, СД56+) және Т-цитотоксикалық лимфоциттердің (СД3+, СД8+) мөлшері жоғарылады. Бақылау тобындағы аурулардың, айтарлықтай өзгерістері тіркелмейді. Нақты өсуі анықталмаса да, ем қабылдағаннан кейін, жалпы Т-лимфоциттердің (СД3+) оңтайлы өсуі бақыланды. Т-хелперлердің (СД3+, СД4+) мөлшері ем қабылдағаннан кейін көтерілсе де, қалыптағы жағдайдағыдан төменірек болады. Ал құрамындағы цитотоксикалық Т-лимфоциттердің (СД3+, СД8+) жоғарғы мөлшері сақталды. Иммунореттелу индексінде айтарлықтай белгілері білінбеді. Одан басқа, берілген топтағы ауруларда СД19+ лимфоциті мен СД16+ лимфоцитінің төмендеуі тіркелді.

Екі топтағы науқастарда емді жақсы қабылдады, ешқандай кері әсерлері байқалмады. Вирусты инфекция емі аяқталғаннан кейін, орташа 1ай-дан соң, бақылаушы топтағы науқастарда клиникалық жақсару көрсеткіштері оң серрологиялық нәтижемен көрініс берді.

Қанның ВПГ антиденелеріне спецификалық қорытынды зерттеулері көрсетті: негізгі топтың 12 науқасында Ig-M- жоқтығы анықталды, Ig-G классының антиденелерінің титрының төмендеуі 9 науқаста байқалды. Бақылау тобындағы 8-науқаста Ig-M- төмендеуі байқалды. М-классындағы антиденелердің негитивациясы 11науқаста байқалды. 3 науқаста G классының антиденелерінің титры жоғарылады. Зерттелуші топтағы 2 науқаста Ig-G классының антиденелерінің титрының төмендеуі байқалды.

Біз алған мәліметтер бойынша ронколейкин жыныстық ұшыққа қарсы кешенді емде жоғары нәтижелі иммуностимулятор. Препарат асқыну тудырмайды және науқастар жақсы қабылдады және осы патологияда кеңінен қолдануға ұсынуға болады.

Әдебиеттер:

1. Борисетов К.К. Генитальный герпес. Бюллетень для врачей и фармацевтов. – 1999; 1(21): 3- 11
2. Beutner K.R., Broun Z.A., Cates W.I. et al. Genital herpes: A Clinicians Guide to Diagnosis and Treatment. JAMA 1997; 40.
3. Гладько О.В. Оптимизация терапии рецидивирующего генитального герпеса// Автореф. Дис.к.м.н. – Санкт – Петербург. 2003. – С.22.
4. Кузовкова Т.В. Клинико-иммунологическая характеристика больных генитальным герпесом клинической и субклинической формами. (Вопросы терапии, профилактики рецидивов) // Автореф. дис. к.м.н. – Екатеринбург. 2000 - С.22.
5. Наби-Заде К.Т. Генитальный герпес. // Инфекции, передаваемые половым путем. 2002. №5. - С.28 – 30.
6. Киселев О.И., Покровский В.В., Юрин О.Г. Практическое руководство. – М: ГОУ ВУНМЦ МЗ РФ. 2002. С.91.
7. Кубанова А.А. Герпетическая инфекция: особенности течения, диагностика. // Вестник дерматологии. 2000. - №3.- С.10 – 16.
8. Чигвинцева Е.А. и др. Лабораторная идентификация различных типов семейства Herpesviridae и алгоритмы диагностического обследования при генитальном герпесе: Пособие для врачей – Екатеринбург. 2005. - С.28.

УДК 616.974-07

ЛАБОРАТОРНАЯ ДИАГНОСТИКА ХЛАМИДИЙНОЙ ИНФЕКЦИИ

Н.Е. Аукунов

Государственный медицинский университет города Семей

Резюме

Автором был улучшен микроскопический метод диагностики урогенитального хламидиоза, путем добавления 2% ДМСО, позволивший увеличить чувствительность метода до 30%.

Түжірім

ХЛАМИДИЯ ЖҰҚПАЛЫ АУРУЫНЫҢ ЗЕРТХАНАЛЫҚ ДИАГНОСТИКАСЫ

Н.Е. Аукунов

Урогенитальды хламидиозды диагностикасында микроскопиялық әдіс 2% косу жольмен ДМСО, сезімталды әдісті 30% жоғарлату мүмкіндігін авторлармен жетілдірді.

Summary

LABORATORY DIAGNOSTICS CHLAMYDIA INFECTIONS

N.E. Aukonov

Author had been improved a microscopic method of diagnostics urogenital chlamydiosis, by addition of 2 % DMSO, allowed to increase sensitivity of a method to 30 %.

Хламидийная инфекция за последнее время приобрела широкое распространение во всем мире. По данным ВОЗ (1) в мире ежегодно регистрируется около 90 млн. новых случаев урогенитального хламидиоза (УХ). В России уровень инфицированности среди дееспособного населения составляет 18,6% (2). Этот показатель значительно повышается при обследовании групп риска в частности, у пациентов кожно-венерологических учреждений, которые встречаются в 25-50% случаев(3), в гинекологии у 23-45% больных (4). В Казахстане выявляемость среди обратившихся в кожно-вен. учреждения составляет 31,6%, среди больных с отягощенным аку-

шерским анамнезом частота выявления УХ составляет - 43,4% (5).

В связи с этим актуален вопрос об совершенствовании скрининговых методов диагностики хламидийной инфекции. Недорогим, простым и быстрым в исполнении является микроскопический метод диагностики УХ, заключающийся в обнаружении в мазках окрашенных по Романовскому-Гимза цитоплазматических включений, образуемых Ch. trachomatis в эпителиальных клетках (6).

Целью настоящего исследования явилось сравнения чувствительности двух микроскопических методов диагностики урогенитального хламидиоза.

Материал и методы исследования. Объектом исследования были 32 больных, обратившихся с жалобами в венерологический кабинет Семейского городского кожно-вендиспансера. Среди них 21 мужчина (65,6%) и 11 женщин (34,4%). По возрастным группам они распределились следующим образом: в возрасте от 18 лет до 30 лет обратилось 21 (65,6%), старше 30 лет 11 (34,4%) человек. У большинства из них (78%) были воспалительные изменения урогенитального тракта: кольпиты, циститы, пиелонефриты, аднекситы, уретриты, простатиты.

Материалом для анализа служили соскобы с уретры и цервикального канала у женщин. Один мазок окрашивался по Граму, второй по Май-Грюнвальду-Романовскому-Гимзе, третий по Паленгейму (Май-Грюнвальду-Романовскому-Гимзе) в нашей модификации с добавлением 2% диметилсульфоксида (ДМСО). Применение ДМСО основано на его способности проникать через биологические мембраны, клеток и клеточных структур.

При микроскопии наблюдали клетки цилиндрического эпителия, содержащие специфические цитоплазматические включения (Хальберштеттера-Провачека) в

виде элементарных телец розового цвета, ретикулярных телец синего цвета, ядра были бордового, цитоплазма голубого цвета при окрашивании по Романовскому-Гимзе. Верификацию диагноза проводили также в ИФА и ПЦР методами. Весь биоматериал во время исследования нами собирался тщательно, и количество было достаточным для проведения анализа.

При исследовании мазков, окрашенных по Май-Грюнвальду-Романовскому-Гимзе, цитоплазматические включения были выявлены у 9,4% обследуемых (n=3), и у 28,1% (n=9) при окраске мазков по Май-Грюнвальду-Романовскому-Гимзе в нашей модификации с добавлением 2% ДМСО. У всех 9 больных диагноз микроскопически был подтвержден другими дополнительными методами диагностики хламидиоза. В 100% случаях были обнаружены специфические изменения характерные для урогенитального хламидиоза при исследовании мазков методом ПИФ.

Частота выявления хламидий в зависимости от метода диагностики при использовании различных методов окраски представлены в таблице №1:

Таблица №1.

Показатель	Метод окраски по Май-Грюнвальда-Романовскому Гимзе	Метод окраски по Май-Грюнвальда-Романовскому Гимзе+2% ДМСО
Кол-во обследован. больных	32	32
Кол-во полож. результатов	3	9
% выявляемости	9,4	28,1

Таким образом, данные настоящего исследования показали высокую степень информативности предложенного нами метода микроскопической диагностики хламидийной инфекции. По нашему мнению, с учетом доступности, небольших материальных затрат, легкости выполнения модифицированный микроскопический метод – окраска по Май-Грюнвальду-Романовскому-Гимзе с добавлением 2% ДМСО – может быть использован в качестве предварительного на первичном этапе диагностики урогенитального хламидиоза и отбора больных, которым в последующем показаны более специфические методы исследования.

Литература:

1. Заболевания, передаваемые половым путем. Пресс-релиз. ВОЗ. 25.05.1995. Заболевания, передаваемые половым путем. М 1995; 5 81-82.
2. Хрянин А.А., Решетников О.В., Кривенчук Н.А. Эпидемиология хламидийной инфекции в крупном про-

мышленном центре Западной Сибири, Вестник дерматологии и венерологии 2001;1:54-57.

3. Редько И.И. Сравнительная характеристика прямых микроскопических методов лабораторной диагностики хламидийной инфекции у новорожденных детей. Клиническая лабораторная диагностика, №8, 1999г.- С.34-35

4. Ниармедик (НИИ ЭМ им. Н.Ф. Гамалеи РАМН). Руководство для врачей. М 1996; - С. 4-6.

5. Нурушева С.М., Акышбаева К.С., Котлерова Т.Н. и др. Факторы относительного риска развития хламидийной инфекции //Сборник Проблемы инфекции в акушерстве, гинекологии, дерматовенерологии и урологии» Алматы 1998. - С.178-182.

6. Цинзерлинг А.В., Шастина Г.В., Ветров В.В., Цитологическое исследование мазков из уретры и эндоцервикса для диагностики инфекции. Вестник Акушерства и гинекологии 1991 №4. - С.65-68.

УДК 616.974-055.2

КЛИНИЧЕСКИЕ ПРОЯВЛЕНИЯ ХЛАМИДИЙНОЙ ИНФЕКЦИИ У ЖЕНЩИН

Г.В. Байсекенова, С.Б. Сарсембаева, Л.К. Каликова, С.В. Голованев, Е.С. Шилкина
КГКП «Павлодарский областной кожно-венерологический диспансер», г. Павлодар

Тұжырым

ӘЙЕЛ АДАМДАРДЫҢ ХЛАМИДИЯЛЫҚ ЖҰҚПРАЛАРЫНЫҢ КЛИНИКАЛЫҚ БЕЛГІЛЕРІ
Г.В. Байсекенова, С.Б. Сарсембаева, Л.К. Каликова, С.В. Голованев, Е.С. Шилкина

Хламидиоз – жыныстық жолмен таралатын жұқпалардың ең таралған дерт. Әлемде жыл сайын 90 млн. адам хламидиоз ауруына шалдығады. Жыныс жолдардың төменгі бөліктерінің барлық қынап қабыну жұқпалары оның үлесінің ½ келеді. Хламидиялық жұқпа процесінің клиникалық бейнесі жасырын ағыммен және белгілерінің аз болуымен сипатталады. Бірегей циклі дамуының және жасуша ішіндегі паразитизм салдарынан хламидиоз созылмалы түрде көшіп, бедеулік сияқты асқынуларға әкеп соқтыруы мүмкін.

Summary

CLINICAL MANIFESTATIONS OF CHLAMYDIA INFECTIONS IN WOMEN

G.V. Baisekenova, S.B. Sarsembayeva, L.K. Kalikova, S.V. Golovanev, E.S. Shilkina

Chlamydia is one of the most widespread diseases, sexually transmitted infections. Every year in the world suffered from chlamydial infection of about 90 million people. It accounts for up to 1/2 of all vulvovaginal'nyh of the lower genital tract infections Division. The clinical picture is characterised by a secretive process of infectious hlamidijного and malosimptomnost'û. Because of the unique development cycle and intracellular parasitism Chlamydia has a tendency to chronic diseases and complications such as infertility.

Хламидии - мелкие грамтрицательные, неподвижные, облигатно паразитические бактерии, ретикулярные тельца (РТ) которых могут быть разнообразной формы – овальной, полулунной, в виде биполярных палочек и коккобацилл и имеют размер от 300 до 1000 нм, а элементарные тельца (ЭТ) овальной формы могут иметь размер в диаметре 250 – 500 нм. ЭТ хламидий обладают инфекционными свойствами, антигеноактивны, способны проникать в чувствительную клетку, где и происходит уникальный цикл развития хламидий. Предшествующие ЭТ хламидий более крупные РТ не имеют постоянного размера и структуры. У них нет нуклеоида. Их еще называют “незрелыми” или вегетативными частицами. Они не обладают инфекционными свойствами. Размножаются хламидии только внутри связанных с мембраной вакуолей в цитоплазме клеток человека, млекопитающих и птиц. Размножение происходит в ходе уникального цикла развития, состоящего в превращении мелких форм ЭТ в более крупные РТ, которые претерпевают деление. Хламидии патогенны.

Цикл развития хламидий:

- 1.Адсорбция элементарного тельца;
2. Проникновение элементарного тельца в клетку;
3. Реорганизация элементарного тельца в ретикулярное тельце;
4. Деление ретикулярного тельца;
5. Созревание ретикулярных телец в элементарные;
6. Накопление ретикулярных телец в эндосоме;
7. Выход хламидий из клетки.

На первом этапе инфекционного процесса происходит адсорбция ЭТ хламидий на плазмалемме чувствительной клетки хозяина при участии электростатических сил. Внедрение хламидий в клетку происходит путем эндоцитоза. Участки плазмалеммы с адсорбированными на них ЭТ инвагинируются в цитоплазму с образованием фагоцитарных вакуолей. Этот этап занимает 7-10 часов. Далее, на втором этапе, в течение 6-8 часов происходит реорганизация инфекционных ЭТ в метаболически активные неинфекционные, вегетативные, внутриклеточные формы - РТ, способные к росту и делению. Эти внутриклеточные формы, представляющие собой микроколонии, называют хламидийными включениями - тельцами Гальбершtedтера-Провачека. В течение 18-24 часов развития они локализованы в цитоплазматическом пузырьке, образованном из мембраны клетки хозяина. Во включении может содержаться от 100 до 500 ЭТ хламидий. На следующем этапе, в течение 36-42 часов происходит процесс созревания, через переходные (промежуточные тельца), и трансформации РТ путем деления в ЭТ. ЭТ путем разрушения инфицированной клетки выходят из нее. Этим заканчивается жизненный цикл хламидий. Освободившиеся ЭТ, и находящиеся внеклеточно, через 48-72 часа снова проникают в новые клетки хозяина, и начинается новый цикл развития хламидий. В случае возникновения неблагоприятных метаболических условий этот процесс может затягиваться на более длительный период. В случае бессимптомного течения хламидийной инфекции происходит высвобождение ЭТ из инфицированной клетки через узкий ободок цито-

плазмы. При этом клетка может сохранять свою жизнеспособность.

Контингенты лиц, которые подлежат исследованию на хламидиоз согласно рекомендациям ВОЗ:

1. Хронические воспалительные заболевания мочеполовой системы
2. Акушерско-гинекологическая патология
3. Беременность
4. Псевдоэрозия шейки матки и др.
5. Реактивный артрит
6. Хронический конъюнктивит
7. Атипичная пневмония
8. Лихорадка неясного генеза
9. Нарушения менструального цикла
10. Самопроизвольные и искусственные аборты
11. Лечебные и диагностические выскабливания слизистой оболочки шейки матки и тела матки
12. Введение и удаление внутриматочных контрацептивов и другие внутриматочные вмешательства
13. Хронический цистит
14. Новорожденные при наличии диагностированной хламидийной инфекции у матери
15. Патология периода новорожденности
16. Наличие ИППП
17. Половые контакты с лицами, инфицированными хламидиями
18. Частая смена половых партнеров
19. Декретированный контингент

Хламидийная инфекция у женщин может протекать от бессимптомного носительства до серьезных проявлений инфекции, в виде: уретрита, цервицита, эндометрита, сальпингита, перигепатита, бартолинита, конъюнктивита, в виде системного поражения или синдрома Рейтера. После проникновения в организм женщины при незащищенном половом контакте, хламидия располагается в уретре, влагалище и шейке матки. Хламидии способны прикрепляться к сперматозоидам, используя моторные функции сперматозоидов в качестве транспортных средств. Далее инфекция распространяется через полость матки в фаллопиевые трубы, где и вызывает проявления ВЗОМТ и их осложнения. Затем инфекция может диссеминировать в печень. Аутоиммунные процессы вызывают реактивный артрит.

Согласно МКБ-10, выделяют следующие клинические формы урогенитального хламидиоза:

- A56.0 Хламидийные инфекции НОМПП
- A56.1 Хламидийные инфекции ВОМПП
- A56.2 Хламидийная инфекция мочеполового тракта, неуточненная
- Хламидийная инфекция аноректальной области
- Хламидийный фарингит
- Хламидийные инфекции, передающиеся половым путем, другой локализации.

Уретрит - характеризуется симптомами дизурии, без гематурии, в мазке из уретры лейкоцитов более 10 в поле зрения.

Слизисто-гнойный цервицит – это наиболее частое проявление хламидийной инфекции. Основные симптомы в виде обильных гнойных или слизисто-

гнозных выделений, видимых в цервикальном канале или на тампоне при эндоцервикальном исследовании (эндоцервицит). Эндоцервикальный канал выстлан однослойным цилиндрическим эпителием. Крипты эндоцервикального канала вырабатывают секрет, который защелачивает среду в просвете канала и, тем самым, создаются оптимальные условия для жизнедеятельности хламидий и любых других инфекционных агентов. Хламидийный эндоцервицит диагностируется у 12-60% женщин с ЗППП и у 9-48% женщин с гинекологическими заболеваниями. Только у трети женщин наблюдаются клинические признаки инфекции. Выделение хламидий из цервикального канала шейки матки в 84% случаев сопровождается появлением слизистых выделений. При наличии смешанной инфекции выделения приобретают мутно-слизистый или слизисто-гнойный характер. Отдельно выделяют эктоцервицит. Поражение эктоцервикса слизистой оболочки, преддверия и влагалища хламидиями нехарактерно. Влагалище и влагалищная порция шейки матки в норме имеют слабощелочную реакцию среды, выстланы функционально активным многослойным плоским эпителием, который хорошо защищен от внедрения инфекционных агентов. В то же время физиологические или патологические изменения многослойного плоского эпителия, приводящие к снижению его защитных свойств – детский возраст, беременность, менопауза, патологическая гипо- или гиперэстрогения, смешанная инфекция и др., могут явиться причиной его инфицирования. Зуд в области вульвы, дизурия. Часто хламидийная инфекция сочетается с эктопией шейки матки, причина этого неясна. Возможно, вследствие того, что - либо эктопия способствует проникновению и распространению хламидий, или сам микроорганизм вызывает ее.

Эндометриит – протекает бессимптомно или с жалобами на меноррагии, метроррагии или пост – коитальные кровотечения.

Восходящая хламидийная инфекция распространяется:

- Каналикулярно – через цервикальный канал, полость матки, маточные трубы на брюшину и органы брюшной полости.
- Лимфогенно.
- Гематогенно.
- Через ВМС и внутриматочные вмешательства.
- В распространении хламидий могут участвовать трихомонады и сперматозоиды.

Воспалительные заболевания органов малого таза (ВЗОМТ) объединяет весь спектр воспалительных процессов в области верхних отделов репродуктивного тракта у женщин. В 25-30% случаях ВЗОМТ вызывается хламидийной инфекцией.

Минимальные критерии ВЗОМТ:

- Болезненность при пальпации в нижних отделах живота
- Болезненность в области придатков
- Болезненные тракции шейки матки

Дополнительные критерии ВЗОМТ:

- Температура более 38 градусов
- Повышение СОЭ и С-реактивного белка

- Патологические выделения из шейки матки или влагалища

- Лабораторное подтверждение цервикальной инфекции (гонорея, хламидийная инфекция, трихомоназ)

Определяющие критерии:

- Гистологическое обнаружение эндометрита при биопсии эндометрия

- Сонографическое и бимануальное подтверждение воспалительных tuboоариальных образований

- Лапароскопическая картина ВЗОМТ

Основные факторы, способствующие и защищающие от возникновения ВЗОМТ:

- Возраст – риск наиболее высок в подростковом возрасте в связи с повышенной чувствительностью переходного эпителия шейки матки.

- Сексуальная активность – частота заболевания выше у лиц с высокой сексуальной активностью и большим количеством половых партнеров, а также не пользующихся постоянно барьерными контрацептивными методами.

- Инвазивные процедуры – риск повышается при проведении таких терапевтических процедур выскабливание, индуцированный аборт.

- Внутриматочные устройства.

- Пероральные контрацептивы.

- Орошения – повышение риска.

- Социально-экономические факторы – нищета, ограниченный доступ к медицинской помощи и лечению повышают риск.

Клиническая картина хламидийного инфекционного процесса характеризуется скрытым течением и малосимптомностью. Вследствие уникального цикла развития и внутриклеточного паразитизма хламидиоз имеет тенденцию к хронизации и появлению таких осложнений, как бесплодие (в связи с повторяющимися эпизодическими воспалительными реакциями и рубцевания слизистой оболочки фаллопиевых труб происходит их сужение, стенки труб склеиваются, становятся непроходимыми для яйцеклеток и сперматозоидов), невынашивание беременности, экстрагенитальные поражения. *Chlamydia trachomatis* часто встречаются в ассоциации с другими возбудителями мочеполовых инфекций, такими, как, микоплазмы, уреоплазмы, гонококки, трихомонады.

Литература:

1. Медицинская микробиология.- Москва: Гэотар Медицина. - 1998.

2. Савичева А.М. Урогенитальный хламидиоз и репродуктивное здоровье женщин.// Тез. докл. VII Рес. Съезда дерматологов-венерологов. Казань.- 1996.-ч.3.

3. Пособие для врачей. Роль хламидий в патологии урогенитального тракта (диагностика и методы терапии). – Москва. – 1996.

4. Пособие для врачей. Инфекции в акушерстве и гинекологии: диагностика и антимикробная химиотерапия.-Москва.- 2006

5. Глазкова Л.К., Ютяева Е.В. Новые представления об урогенитальном хламидиозе (методические рекомендации). Екатеринбург: УГМА, 2003

УДК 616.5-006.52-08

ПУТИ ЛЕЧЕНИЯ ПАПИЛЛОМАВИРУСНОЙ ИНФЕКЦИИ

Г.В. Байсекенова, С.Б. Сарсембаева, Л.К. Каликова, С.В. Голованев, Е.С. Шилкина

КГКП «Павлодарский областной кожно-венерологический диспансер», г. Павлодар

Тұжырым

ПАПИЛОМОВИРУСЫҒА ЖҰҚПАЛАРДЫ ЕМДЕУ ЖОЛДАРЫ

Г.В. Байсекенова, С.Б. Сарсембаева, Л.К. Каликова, С.В. Голованев, Е.С. Шилкина

Көп таралған папилломовирустық жұқпалар жоғары жұғымталдығы пен бұл аурудың жиі өсу тенденциясымен сипатталады. Жыныс мүшелерінің сүйелдерінің қайталануы көбінесе жыныс серігінің қайта инфекциясымен емес, инфекцияның қайта белсенділігімен байланысты болады. Ем жеке тұлғаларға арнайы жүргізіліп, папилломатозды ошақтарды бұзу үшін бағытталуы қажет. Біріктірілген ем әдістерін қолдану оң нәтижелерге жетуге мүмкіндік береді.

Summary

WAY OF TREATMENT A PAPILLOMA OF A VIRUS INFECTION

G.V. Baisekenova, S.B. Sarsembayeva, L.K. Kalikova, S.V. Golovanev, E.S. Shilkina

Prevalence a papilloma of a virus infection speaks high and the tendency to growth of frequency of the given disease, as well as capacity of some versions of a virus of a papilloma of the person to initiate on malignant processes. Relapses warts connected more often not the sexual partner, and with infections. Treatment should be strictly individual and is directed on destruction the centers, as well as on stimulation the immune answer. Application of the combined methods of treatment allows to reach positive results.

В последние годы в Казахстане, как и во многих странах мира, увеличивается заболеваемость папилломовирусной инфекцией. Проблема ее диагностики и лечения привлекает внимание врачей различных специальностей: дерматологов, гинекологов, урологов, онкологов, иммунологов. Это объясняется высокой контагиозностью и тенденцией к росту частоты данного заболевания, а также способностью некоторых разновидностей вируса папилломы человека (ВПЧ) иницировать злокачественные процессы. Последнее большей частью касается генитальных проявлений папилломовирусной инфекции [1].

Наиболее существенным является влияние ассоциированных с ПВЧ-поражениями инфекций урогенитального тракта: урогенитального хламидиоза, микоплазмоза, цитомегаловирусной и герпетической инфекции, дисбиотических состояний. Результатом их влияния на течение ПВЧ-инфекции является хронизация процесса, формирование стойких, как правило уже неспецифических воспалительных изменений со стороны мочеполовой сферы и значительные трудности в проведении терапевтических мероприятий.

В течение многих лет обсуждалась возможность существования взаимосвязи между неоплазиями шейки матки с венерическими заболеваниями. В группе женщин, страдающих инвазивным раком шейки матки (РШМ), отмечена более высокая частота выявления неспецифической микрофлоры, включая трихомонадные и гарднереловые инфекции. Примеры такого влияния обсуждались в отношении *Treponema pallidum*, *Neisseria gonorrhoeae*, *Chlamidia trachomatis*, вируса простого герпеса типа 2, цитомегаловируса, вируса папилломы человека. Эпидемиологические исследования убедительно показали, что неоспоримым фактором риска возникновения предраковых изменений и рака шейки матки является генитальная ПВЧ-инфекция. [2,3]

Учитывая тот факт, что специфические противовирусные препараты и вакцины, действующие на ПВЧ, пока отсутствуют, принято считать, что полного устранения вируса из организма достичь невозможно. Задача терапии — устранение клинических и субклинических форм ВПЧ-инфекции.

На сегодняшний день в арсенале практикующих врачей имеется множество методов удаления аногенитальных бородавок. Эффективность их варьирует от 30 до 90%, но ни один из методов не является панацеей, так как частота рецидивов достаточно высока при любом способе лечения. Лечение должно быть строго индивидуальным: необходимо подбирать наиболее оптимальное решение в каждом конкретном случае, иногда учитывая пожелания самого пациента. Проблема рецидивов не зависит от выбора терапии. Рецидивы аногенитальных бородавок связаны чаще всего не с реинфекцией от полового партнера, а с реактивацией инфекции. Существуют три пути развития событий при отсутствии лечения:

- бородавки могут излечиваться самостоятельно;
- оставаться без изменений;
- прогрессировать.

При этом всегда нужно принимать во внимание возможность персистенции вируса при отсутствии каких-либо клинических проявлений.

Выбирая наиболее оптимальный в каждом конкретном случае метод, необходимо руководствоваться четырьмя основными характеристиками:

- эффективность при данной патологии;
- частота рецидивов после лечения;
- переносимость (минимум побочных эффектов);
- простота выполнения процедур.

Помимо удаления аногенитальных бородавок необходимо решать следующие немаловажные задачи:

1. Выявлять и лечить у больных с аногенитальными бородавками (и их половых партнеров) другие заболевания, передающиеся половым путем (ЗППП).

2. Проводить скрининг всех женщин с бородавками аногенитальной области на цервикальную внутриэпителиальную неоплазию (ЦВН) с применением цитологического исследования и кольпоскопии.

3. Поддерживать дальнейшее наблюдение за очагами ЦВН на ранних стадиях для своевременного выявления их прогрессирования или развития микроинвазивной карциномы.

4. Проводить активное лечение аногенитальных бородавок, неоплазий на ранних стадиях, протекающих с развернутой клинической картиной, неоплазий на поздних стадиях и плоскоклеточной карциномы.

5. Давать больным рекомендации по использованию презервативов и ограничению случайных половых контактов для предотвращения инфицирования (и реинфицирования) ВПЧ-инфекцией и другими ЗППП.

По сути, лечение аногенитальных ВПЧ-поражений направлено либо на разрушение папилломатозных очагов тем или иным методом, либо на стимуляцию противовирусного иммунного ответа, возможно сочетание этих подходов.

Деструктивные методы (физические деструктивные методы - хирургическое иссечение, электрохирургические методы, лазерное иссечение, криотерапия). Криотерапия – это достаточно эффективный и безопасный метод, предполагающий использование в качестве хладагента жидкого азота, оксида азота и диоксида углерода. При этом происходит быстрое замораживание как внутри-, так и внеклеточной жидкости, приводящее к лизису и гибели клеток при оттаивании. Проведение криотерапии обычно не требует обезболивания, хотя при необходимости можно использовать местные анестетики. Криотерапию можно применять при лечении не очень больших бородавок различной локализации. Если же бородавки множественные, то удаление должно проводиться в несколько этапов. Для данного метода характерны следующие побочные явления: развитие местного покраснения, припухлости с последующим образованием пузырей и их изъязвлением.

Химические деструктивные методы. Данная группа средств включает в себя растворы кислот, щелочей, солей. Среди них можно упомянуть ферезол, препараты на основе салициловой и молочной кислот, уксусную и азотную кислоты, соки туи и чистотела. Все эти средства легко доступны, однако обладают невысокой, плохо прогнозируемой эффективностью, дают многочисленные побочные эффекты.

Комбинированные методы лечения. Для лечения проявлений ВПЧ-инфекции предлагаются различные методики, основанные на использовании иммунных препаратов в сочетании с лазерным, электрохирургическим и криодеструктивным воздействием.

Получены хорошие результаты при использовании комбинированного метода лечения кондилом, включающего разрушение очагов с помощью криодеструкции (температура воздействия от -160 до -180°C , экспозиция 40–120 с, двукратно) в сочетании со стимуляцией иммунитета. Для стимуляции местного иммунитета область поражения обрабатывали эмульсией, содержащей интерферон (ИФ), а для стимуляции иммунной системы всего организма назначали препарат кемантан по 0,2 г три раза в день внутрь в течение 10 дней.

Солкодерм. Солкодерм — водный раствор, в качестве активной составляющей которого выступают продукты взаимодействия органических кислот (уксусной, щавелевой и молочной) и ионов металлов с азотной кислотой. Раствор содержит нитриты в количестве 0,02 мг/мл.

Ниже перечислены свойства и механизм действия солкодерма, которые выделяют его среди других препаратов этой группы, использующихся в рамках деструктивных методов:

- при местном применении солкодерм вызывает немедленную прижизненную фиксацию ткани, на которую он наносится;
- действие препарата строго ограничивается местом применения;
- признаком немедленного эффекта является изменение окраски обрабатываемого участка;
- девитализированная ткань высыхает и темнеет (эффект мумификации);
- «мумифицированный» струп отторгается самостоятельно;
- процесс заживления непродолжителен, а осложнения (вторичная инфекция или рубцевание) редки.

Общая характеристика лечения солкодермом:

- препарат оказывает точно ограниченное местное действие на патологически измененную ткань, на которую он наносится, окружающая ткань при этом не повреждается;
- метод пригоден для лечения различных новообразований кожи;
- лечение безболезненно;
- быстрое заживление, отсутствие осложнений;
- лечение проводится амбулаторно и не требует специальной аппаратуры;
- отсутствие каких-либо ограничений для больного.

Показания к применению солкодерма: простые бородавки, подошвенные бородавки, аногенитальные бородавки (остроконечные кондиломы), себорейные кератозы, актиникератозы, базально-клеточные эпителиомы (базалиомы).

Солкодерм очень удобен в применении и достаточно эффективен для лечения кондилом любой локализации. В большинстве случаев достаточно однократного применения.

Таким образом, сочетанное применение вышеуказанных методов позволяет уменьшить число рецидивов и тем самым повысить эффективность лечения.

Литература:

1. Аковбян В. А., Анкирская А. С., Богатырева И. И. и соавт. Лечение и профилактика проявлений папилломатозной инфекции урогенитального тракта // ЗППП. - 1996. - 1. - С. 73-75.
2. Аполихина И.А. Папиллома-вирусная инфекция гениталий у женщин // - М. - 2002. - 109 1) Baggish M. S. Improved laser techniques for the elimination of genital and extragenital warts. Am. J. Obstet. Gynecol. 1985; 153 (5): 545-550.
3. Baker D. A., Douglas J. M., Buntin D. M. et al. Topical podofilox for the treatment of condyloma acuminata in women. Obstet. Gynecol. 1990; 76 (4): 656-659.
4. Bargman H. Is podophyllini a safe drug to use and can it be used in pregnancy? Arch. Dermatol. 1988; 124: 1718-1720.с. 86) Turing S. K. Treatment of condiloma acuminata with interferon. Semin. Oncol 1988; 15 (5): 35-40.
5. Vernon S. D., Hart C. E., Reeves W. C., Icenogle J. P. The HIV-1 tat protein enhances E2-dependent human papillomavirus 16 transcription. Virus. Res. 1993; 27: 133-145.